

Les directives de l'Association Internationale de la Traumatologie Dentaire pour la prise en charge des blessures traumatiques dentaires : Introduction Générale.

Liran Levin¹, Peter Day², Lamar Hicks³, Anne O'Connell⁴, Ashraf F. Fouad⁵, Cecilia Bourguignon⁶, Paul V. Abbott⁷.

¹Faculty of Medicine and Dentistry, University of Alberta, Canada.

²School of Dentistry at the University of Leeds and Community Dental Service Bradford District Care NHS Trust.

³Division of Endodontics, University of Maryland School of Dentistry, UMB, Baltimore, Maryland, USA.

⁴Paediatric Dentistry, Dublin Dental University Hospital, Trinity College Dublin, The University of Dublin, Ireland.

⁵Adams School of Dentistry, University of North Carolina, Chapel Hill, NC, USA.

⁶Cecilia Bourguignon, Private Practice, Paris, France

⁷UWA Dental School, University of Western Australia.

Mots clés : Trauma, expulsion, fracture dentaire, prévention, luxation

Titre raccourci : Les Directives de l'AITD pour la prise en charge des blessures traumatiques dentaires

Correspondance et réimpression demande à :

Prof. Liran Levin – Chair of the IADT Guidelines Committee

University of Alberta, Faculty of Medicine & Dentistry

5-468 Edmonton Clinic Health Academy

11405 - 87 Avenue NW, 5th Floor

Cet article a été accepté pour publier et a été examiné complètement par les pairs mais n'a pas reçu de mise en forme, de composition, de pagination ni de processus de correction, ce qui pourrait conduire à la différence entre cette version et la Version de Record. Veuillez citer cet article comme doi: [10.1111/EDT.12574](https://doi.org/10.1111/EDT.12574)

Edmonton AB T6G 1C9

E-mail: liran@ualberta.ca

Reconnaissance et intérêt concurrents :

Les auteurs déclarent qu'il n'y a pas d'intérêt concurrent concernant le manuscrit au-dessus.

Aucun financement n'est reçu pour le travail présenté.

Déclaration éthique : il n'y a pas eu besoin d'approbation éthique pour cet article

PROFESSOR LIRAN LEVIN (Orcid ID : 0000-0002-8123-7936)

PROFESSOR ASHRAF F. FOUAD (Orcid ID : 0000-0001-6368-1665)

PROFESSOR PAUL VINCENT ABBOTT (Orcid ID : 0000-0001-5727-4211)

Type d'article : Revue de littérature

Les Directives de l'Association Internationale de la Traumatologie Dentaire pour la prise en charge des blessures traumatiques dentaires : Introduction Générale.

Abstract :

Les blessures traumatiques dentaires (BTDs) se produisent fréquemment parmi les enfants et les jeunes adultes. Les adultes plus âgés en souffrent mais avec un taux considérablement moins élevé que les individus plus jeunes. Les blessures de luxation sont les BTD les plus fréquentes dans la denture primaire, tandis que les fractures coronaires en sont pour les dents permanente. Afin d'assurer un résultat favorable, il est important de poser un diagnostic précis, d'établir un plan de traitement et d'organiser un suivi du traitement. Cette mise à jour des Directives de l'Association Internationale de la Traumatologie Dentaire (AITD) comprend une revue complète de la littérature en odontologie en utilisant les recherches parmi EMBASE, MEDLINE, PUBMED, Scopus et Cochrane Databases for Systemic Reviews de 1996-2019 et une recherche du journal Dental Traumatology de 2000 à 2019.

L'objectif de ces directives est d'apporter des informations sur les soins immédiats ou urgents dans la prise en charge des BTD. Il est évident que certains traitements de suivi nécessiteraient

d'interventions secondaires voire tertiaires qui impliqueraient des spécialistes dentaires et médicaux ayant expérience dans le domaine de la traumatologie dentaire.

Tout comme les versions précédentes, le groupe de travail actuel était composé d'enquêteurs et de praticiens expérimentés de spécialités dentaires variées et de généralistes. La version actuelle représente la revue la mieux fondée sur épreuve parmi les littératures et les opinions d'experts disponibles. Dans le cas où les données publiées ne sont pas concluantes, les recommandations ont été basées sur les consensus d'opinions du groupe de travail. Elles ont été ensuite revues et validées par les membres du conseil d'administration de l'AITD.

Il est entendu que les directives seront appliquées par l'évaluation attentive des circonstances cliniques spécifiques, par le jugement du praticien et les caractéristiques du patient incluant le degré de coopération, la capacité de financement et une compréhension claire du résultat immédiat et à long-terme d'éventuels choix de traitements versus abstention. L'AITD ne peut guère garantir d'une suite favorable malgré l'application desdites Directives. Cependant, l'AITD croit que leur application peut maximiser la probabilité de résultats favorables.

Introduction

Les blessures traumatiques dentaires (BTDs) se produisent fréquemment chez les enfants et les jeunes adultes, comptant 5% de toutes les blessures. 25% de tous les écoliers ont eu l'expérience d'un trauma dentaire et 33% des adultes en ont eu sur la denture définitive, dont la plupart sont arrivées avant l'âge de 19 ans. Les blessures de luxation sont les BTD les plus fréquentes dans la denture primaire, tandis que les fractures coronaires en sont pour les dents permanentes. Afin d'assurer un résultat favorable, il est important de poser un diagnostic précis, d'établir un plan de traitement et d'organiser un suivi du traitement.

Cette mise à jour des Directives de l'Association Internationale de la Traumatologie Dentaire (AITD) comprend une revue de littérature en utilisant les recherches parmi EMBASE, MEDLINE, PUBMED, Scopus et Cochrane Databases for Systemic Reviews de 1996-2019 et une recherche du journal Dental Traumatology de 2000-2019.

L'objectif de ces directives est d'apporter des informations sur les soins immédiats ou urgents dans la prise en charge des BTD. Il est entendu que certains traitements de suivi nécessiteraient d'interventions ultérieures qui impliqueraient des spécialistes dentaires et médicaux ayant expérience dans le domaine de la traumatologie dentaire.

L'AITD a publié ses premières lignes directrices en 2001, une mise-à-jour a été apportée en 2007. Une mise-à-jour plus poussée a été publiée dans Dental Traumatology en 2012. Tout comme les versions précédentes, le groupe de travail actuel était composé d'enquêteurs et de praticiens expérimentés de spécialités dentaires variées et de généralistes. La version actuelle représente la revue la mieux fondée sur épreuve parmi les littératures et les opinions d'experts disponibles. Dans le cas où les données publiées ne sont pas concluantes, les recommandations ont été basées sur les consensus d'opinions du groupe de travail. Elles ont été ensuite revues and validées par les membres du conseil d'administration de l'AITD.

Il est entendu que les directives seront appliquées par l'évaluation des circonstances cliniques spécifiques, par le jugement du praticien et les caractéristiques du patient incluant le degré de coopération, la capacité de financement et une compréhension claire du résultat immédiat et à long-terme d'éventuels choix de traitements versus abstention. L'AITD ne peut guère garantir d'une suite favorable malgré l'application desdites directives. Cependant, l'AITD croit que leur application peut maximiser la probabilité de résultats favorables.

Ces Directives offrent les recommandations concernant le diagnostic et le traitement des BTB spécifiques. Cependant, elles ne fournissent d'information ni complète ni détaillée que l'on pouvait trouver dans les manuels, dans la littérature scientifique ou dans the Dental Trauma Guide (DTG). Le DTG est accessible via <http://www.dentaltraumaguide.org>. En plus, le site d'AITD <http://www.iadt-dentaltrauma.org> donne la connexion au journal Dental Traumatology and d'autres informations sur le trauma dentaire.

Recommandations générales

Considérations particulières pour le trauma des dents déciduales

Un enfant jeune est souvent considéré comme difficile à examiner et à traiter à cause de manque de coopération et d'appréhension. La situation est aussi stressante pour les parents que leur enfant. Il est important d'avoir l'idée qu'il y a un rapport intime entre l'apex de la dent déciduale blessée et le germe de la dent permanente sous-jacent. Suite à des blessures sévères aux dents déciduales et/ou à l'os alvéolaire, la malformation dentaire, des dents impactées et une éruption troublée sont parmi des quelques conséquences possibles. La maturité de l'enfant and sa capacité à coopérer avec la situation d'urgence, le temps dans lequel la dent déciduale en cause va tomber naturellement, et l'occlusion sont des facteurs importants qui peuvent influencer le traitement. Plusieurs épisodes de trauma sont aussi communs chez les enfants et cela pourrait affecter les résultats suite au trauma à une dent.

Dents permanentes immatures versus dents permanentes

Tous les efforts doivent être apportés à préserver la pulpe de la dent permanente immature afin d'assurer la poursuite du développement radiculaire. Une large majorité des BTM se produisent chez les enfants et les adolescentes où la perte d'une dent a des conséquences à vie. La dent permanente immature a une capacité considérable à se cicatriser suite à une exposition pulpaire traumatique, un trauma de luxation ou une fracture radiculaire.

Expulsion des dents permanentes

Le pronostic des dents permanentes expulsées dépend principalement de l'action réalisée sur le lieu de l'accident. La promotion de la conscience publique sur les premiers soins des dents expulsées est fortement encouragée. Le choix des traitements et le pronostic pour la dent expulsée dépendent largement de la viabilité des ligaments parodontaux et la maturité de la racine. Consulter les Directives spécifiques pour la prise en charge des dents expulsées.

Instructions pour le patient/parent

Une bonne observance du patient aux rendez-vous de contrôle et aux soins à domicile contribue à une meilleure cicatrisation suite à une BTM. Le patient et les parents d'un patient jeune doivent être informés tous concernant le soin de la/des dents pour une guérison optimale, éviter des blessures secondaires, pratiquer une hygiène orale méticuleuse et rincer

la bouche avec un agent antibactérien comme la gluconate de chlorhexidine sans alcool à 0,12% pour 1-2 semaines. Autrement, pour un enfant jeune, il est souhaitable d'appliquer la chlorhexidine à l'endroit blessé avec un coton tige.

Tableaux de résumé pour le suivi, la durée de contention et les résultats principaux

Afin d'aider à résumer les activités des rendez-vous de suivi et la règle de contention, les tableaux 1, 2 et 3 ont été réalisés. Ceux-ci sont présentés pour de différentes blessures sur les dents déciduales et les dents permanentes. Les variables du résultat principal, expliqués dans la paragraphe suivante, sont aussi inclus.

L'ensemble des résultats principaux

Pendant que la littérature des trauma dans le monde est révisée, la révision est dominée par un centre à Copenhague. Le travail à vie du Dr Andreasen et son groupe de recherche est aussi remarquable dans sa longévité que ses résultats des publications fructueuses. L'un des fondamentaux clés dans la recherche scientifique est la reproduction, où les résultats trouvés dans un centre avec un groupe de patients sont systématiquement retrouvés à travers d'autres groupes de patients. Il est essentiel que les résultats provenant d'autres centres sont publiés même s'ils confirment les résultats des études antérieures. En augmentant le nombre d'études disponibles pour cliniciens et chercheurs à analyser, la capacité à comparer, à contraster et à combiner des études comme adéquates est renforcée.

L'AITD a récemment développé un ensemble de résultat principal (COS en anglais pour Core Outcome Set) pour les Blessures Traumatiques Dentaires (BTD) chez les enfants et chez les adultes¹. Ceci fut un des premiers COS en odontologie et suit un consensus robuste de méthodologie et il a été étayé par une revue systématique des résultats utilisés dans la littérature des traumatismes². Certains résultats ont été identifiés comme récurrents à travers de différents types de blessures. Ces résultats ont été ainsi classés comme « génériques »--ils sont pertinents pour toutes BTD. Les résultats spécifiques aux blessures ont été aussi déterminés comme ceux qui sont liés seulement à une ou plusieurs BTD particulières. De plus, l'étude a établi par quoi, comment, quand et par qui ces résultats devraient être mesurés. Les Tableaux 1 et 2 montrent les résultats génériques et les résultats spécifiques aux blessures à être enregistrés pendant les visites de contrôles pour de différentes blessures traumatiques.

Plus d'informations pour chaque résultat sont décrites dans l'article originel¹ et des matériaux supplémentaires qui sont disponibles sur le site du journal.

Références

1. Kenny KP, Day PF, Sharif MO, Parashos P, Lauridsen E, Feldens CA, et al: What are the important outcomes in traumatic dental injuries? An international approach to the development of a core outcome set. *Dent Traumatol* 2018;34:4-11.
2. Sharif MO, Tejani-Sharif A, Kenny K, Day PF: A systematic review of outcome measures used in clinical trials of treatment interventions following traumatic dental injuries. *Dent Traumatol* 2015;31:422-428.

Tableau 1 - Les régimes de suivi de la denture primaire

Pendant les visites de suivi, il faudra prendre en compte la collection des résultats génériques et ceux spécifiques aux blessures selon le COS (Core Outcome Set) -- Kenny et al. Dent Traumatol 2018

	1S	4S	8S	3M	6M	1 An	A l'âge de 6 ans		Résultats génériques à prendre en compte, collectés comme identifié dans le COS	Résultats spécifiques aux blessures à prendre en compte, collectés comme identifié dans le COS
Fracture amélaire	Pas de suivi									
Fracture amélo-dentinaire			*						Cicatrisation parodontale (y compris : perte osseuse, récession gingivale, mobilité, ankylose/résorption)	Qualité de la restauration Perte de la restauration
Fracture coronaire	*		*			*	(Radiographie seulement si traitement endodontique)			Cicatrisation pulpaire (y compris : infection)
Fracture corono-radiculaire	*		*			*	(Radiographie seulement si traitement endodontique)		Douleur	s'il y a présence de restauration coronaire : Qualité de la restauration Perte de la restauration
Fracture radiculaire	*	*S	*			*			Discoloration	
									Perte de dents	
									Qualité de vie (congé, école, sport)	Réalignement--où le repositionnement spontané est entrepris

Fracture alvéolaire	*	*SR	*			*R	*		Esthétique (perception du patient) Anxiété liée au trauma Nombre de rdv médicaux L'impact sur le développement des dents permanentes sous-jacentes	
Concussion	*		*						Cicatrisation parodontale (y compris : perte osseuse, récession gingivale, mobilité, ankylose/résorption)	
Subluxation	*		*						Cicatrisation pulpaire (y compris : infection)	Réalignement--où le repositionnement spontané est entrepris
Extrusion	*		*			*			Douleur	Réalignement--où le repositionnement spontané est entrepris
Luxation latérale	*	*S	*		*	*			Discoloration	Réalignement--où le repositionnement spontané est entrepris
Intrusion	*		*		*	*	*		Perte de dents Qualité de vie (congé, école, sport) Esthétique (perception du patient) Anxiété liée à la trauma	Réalignement--où le repositionnement spontané est entrepris infraclusion

									Nombre de rdv médicaux L'impact sur le développement des dents permanentes sous-jacentes	
Expulsion	*		*				*		Douleur Perte de dents Esthétique Qualité de vie Anxiété liée à la trauma Nombre de visites médicaux L'impact sur le développement des dents permanentes sous-jacentes	
*= Visite de contrôle										
S= Ablation de la contention										
R= Radiographie recommandée même s'il n'y pas de signes cliniques ou symptômes										

Tableau 2 - Les régimes de suivi de la denture permanente

Pendant les visites de suivi, il faudra prendre en compte la collection des résultats génériques et spécifiques aux blessures selon le COS (Core Outcome Set) -- Kenny et al. Dent Traumatol 2018										
	2S	4S	6-8S	3M	4M	6M	1 an	Tous les ans pour au moins une durée de 5 ans	Résultats génériques à prendre en compte, collectés comme identifié dans le COS	Résultats spécifiques aux blessures à prendre en compte, collectés comme identifié dans le COS
Fissure/craquelure de l'émail	Pas de suivi									
Fracture amélaire			*R				*R			Qualité de la restauration Perte de la restauration
Fracture amélo-dentinaire			*R				*R		Cicatrisation parodontale (y compris : perte osseuse, récession gingivale, mobilité, ankylose/résorption)	
Fracture coronaire			*R	*R		*R	*R		Cicatrisation pulpaire (y compris : infection)#	

Fracture corono-radiculaire			*R	*R		*R	*R	*R	Douleur Discoloration Perte de dents Qualité de vie (congés, école, sport) Esthétique (perception du patient) Anxiété liée à la trauma Nombre de rdv médicaux	Qualité de la restauration Perte de la restauration
Fracture radiculaire (1/3 moyen; 1/3 apical)		*S*R	*R		*R	*R	*R	*R		Réparation de la fracture radiculaire
Fracture radiculaire (1/3 coronaire)		*R	*R		*S*R	*R	*R	*R		
Fracture alvéolaire		*S*R	*R		*R	*R	*R	*R		Infraclusion
Concussion		*R						*R	Cicatrisation parodontale (y compris : perte osseuse, récession gingivale, mobilité, ankylose/résorption)	
Subluxation	(*S) *R			*R		*R	*R			
Extrusion	*S*R	*R	*R	*R		*R	*R	*R	Cicatrisation pulpaire (y compris : infection)# Douleur Discoloration Perte de dents Qualité de vie (congés, école, sport) Esthétique (perception du patient) Anxiété liée à la trauma Nombre de rdv médicaux	Infraclusion
Luxation latérale	*R	*S*R	*R	*R		*R	*R	*R		
Intrusion	*R	(*S*R)	*R	*R		*R	*R	*R		Réalignement--où le repositionnement spontané est entrepris Infraclusion

Expulsion (dent mature)	*S*R	*R		*R		*R	*R	*R		Infraclusion
Expulsion (dent immature)	*S*R	*R	*R	*R		*R	*R	*R		
*= Visite de contrôle										
S= Ablation de la contention										
R= Radiographie recommandée même s'il n'y pas de signes cliniques ou symptômes										
#= Pour dents permanentes immatures avec pulpe nécrosée et infectée, les résultats suivants sont à considérer: longueur des racines, largeur des racines, fracture coronaire à l'état de maturation terminale										

Tableau 3 - Durée de contention pour les dentures permanente et déciduale			
	2S	4S	4M
Denture permanente			
Subluxation	*		
	(si contention)		
Extrusion	*		
Luxation latérale		*	
Intrusion		*	
Expulsion	*		
Fracture radiculaire (1/3 moyen, 1/3 apical)		*	
Fracture radiculaire (1/3 coronaire)			*
Fracture alvéolaire		*	
Denture déciduale			
Fracture radiculaire		*	
		(si la contention est nécessaire)	
Luxation latérale		*	
		(si la contention est nécessaire)	
Fracture alvéolaire		*	

Directives de l'Association Internationale de la Traumatologie Dentaire pour la prise en charge des blessures traumatiques dentaires : 1. Fractures et luxations

Cecilia Bourguignon¹, Nestor Cohenca², Eva Lauridsen³, Marie Therese Flores⁴, Anne O'Connell⁵, Peter Day⁶, Georgios Tsilingaridis⁷, Paul V. Abbott⁸, Ashraf F. Fouad⁹, Lamar Hicks¹⁰, Jens Ove Andreasen¹¹, Zafer C. Cehreli¹², Stephen Harlamb¹³, Bill Kahler¹⁴, Adeleke Oginni¹⁵, Marc Semper¹⁶, Liran Levin¹⁷.

1.Private practice, Paris, France.

2.Department of Pediatric Dentistry, University of Washington and Seattle Children's Hospital. Seattle, WA

3.Resource Center for Rare Oral Diseases, Copenhagen University Hospital, Denmark.

4.Department of Pediatric Dentistry, Faculty of Dentistry, Universidad de Valparaíso, Valparaíso, Chile.

5.Paediatric Dentistry, Dublin Dental University Hospital, Trinity College Dublin, The University of Dublin, Ireland.

6.School of Dentistry at the University of Leeds and Community Dental Service Bradford District Care NHS Trust.

7.Karolinska Institutet, Department of Dental Medicine, Division of Orthodontics and Pediatric Dentistry, Huddinge & Center for Pediatric Oral Health Research, Stockholm, Sweden.

8.UWA Dental School, University of Western Australia.

9.Adams School of Dentistry, University of North Carolina, Chapel Hill, NC, USA.

10.Division of Endodontics, University of Maryland School of Dentistry, UMB, Baltimore, Maryland, USA.

11.Resource Centre for Rare Oral Diseases, Department of Oral and Maxillofacial Surgery, University Hospital in Copenhagen (Rigshospitalet), Copenhagen, Denmark.

12.Department of Pediatric Dentistry, Faculty of Dentistry, Hacettepe University, Ankara, Turkey.

13.Faculty of Medicine and Health, The University of Sydney, Sydney, NSW, Australia.

14.School of Dentistry, The University of Queensland, Australia.

15.Faculty of Dentistry, College of Health Sciences, Obafemi Awolowo University, Ile-Ife, Nigeria.

16.Specialist Private Practice, Bremen, Germany.

17.Faculty of Medicine and Dentistry, University of Alberta, Canada.

Cet article a été accepté pour publier et a été examiné complètement par les pairs mais n'a pas reçu de mise en forme, de composition, de pagination ni de processus de correction, ce qui pourrait conduire à la différence entre cette version et la Version de Record. Veuillez citer cet article comme doi: [10.1111/EDT.12578](https://doi.org/10.1111/EDT.12578)

Mots clés : Trauma, expulsion, fracture dentaire, prévention, luxation

Titre raccourci : Les Directives de l'AITD pour la prise en charge des blessures traumatiques dentaires : Fractures et luxations

Correspondance et réimpression demande à :

Prof. Liran Levin – Chair of the IADT Guidelines Committee

University of Alberta, Faculty of Medicine & Dentistry

5-468 Edmonton Clinic Health Academy

11405 - 87 Avenue NW, 5th Floor

Edmonton AB T6G 1C9

E-mail: liran@ualberta.ca

Reconnaissance et intérêt concurrents :

Les auteurs déclarent qu'il n'y a pas d'intérêt concurrent concernant le manuscrit au-dessus.

Aucun financement n'est reçu pour le travail présenté.

Remerciement au Dental Trauma Guide pour les images.

Déclaration éthique : il n'y a pas eu besoin d'approbation éthique pour cet article

PROFESSOR NESTOR COHENCA (Orcid ID : 0000-0002-0603-5437)

DR EVA LAURIDSEN (Orcid ID : 0000-0003-0859-7262)

PROFESSOR MARIE THERESE FLORES (Orcid ID : 0000-0003-2412-190X)

DR GEORGIOS TSILINGARIDIS (Orcid ID : 0000-0001-5361-5840)

PROFESSOR PAUL VINCENT ABBOTT (Orcid ID : 0000-0001-5727-4211)

PROFESSOR ASHRAF F. FOUAD (Orcid ID : 0000-0001-6368-1665)

DR BILL KAHLER (Orcid ID : 0000-0002-4181-3871)

PROFESSOR LIRAN LEVIN (Orcid ID : 0000-0002-8123-7936)

Type d'article : Revue de littérature

Les Directives de l'Association Internationale de la Traumatologie Dentaire pour la prise en charge des blessures traumatiques dentaires : 1. Fractures et luxations

Abstract :

Les blessures traumatiques dentaires (BTD) se produisent fréquemment parmi les enfants et les jeunes adultes. Les fractures coronaires et les blessures de luxation sont les conséquences les plus communes de ces blessures dentaires. Afin d'assurer un résultat favorable, il est important de poser un diagnostic précis, d'établir un plan de traitement et d'organiser un suivi du traitement. Les Directives doivent aider les dentistes et les patients dans la prise de décision et offrent les meilleurs soins possibles de façon efficace et efficiente. L'Association Internationale de la Traumatologie Dentaire (AITD) a développé ces Directives comme un consensus après une revue complète de la littérature en odontologie et des discussions du groupe de travail. Des chercheurs et cliniciens expérimentés de spécialités variées et la communauté des dentistes généralistes sont inclus dans ce groupe de travail. Dans le cas où les données publiées n'étaient pas concluantes, les recommandations étaient basées sur les opinions accordées du groupe de travail. Elles ont été revues et validées par les membres du conseil d'administration de l'AITD. Ces Directives représentent celles les mieux fondées sur épreuve dans la recherche de littérature et d'opinions d'expert. Le but primaire de ces Directives est à définir une approche de soins immédiats ou urgents des blessures traumatiques dentaires. Dans le premier article, les Directives de l'AITD traite le sujet de la prise en charge des fractures et des luxations des dents permanentes. L'AITD ne peut guère garantir d'une suite favorable malgré l'application desdites Directives. Cependant, l'AITD croit que leur application peut maximiser la probabilité de résultats favorables.

Introduction

La plupart des blessures traumatiques dentaires (BTD) se produisent chez les enfants et les adolescents où la perte d'une dent aurait des conséquences à vie. Les traitements pour ces groupes d'individus de basses âges pourraient différencier de ceux des adultes, principalement dus aux dents permanentes immatures et à la croissance faciale à la puberté. Le but de ces Directives est améliorer la prise en charge des dents traumatisées et minimiser les complications résultant du trauma.

Examen clinique

Un traumatisme impliquant la région alvéolo-dentaire est un événement fréquent qui peut finir à la fracture et un déplacement des dents, un écrasement et/ou une fracture osseuse, et des blessures des tissus mous comprenant les contusions, les abrasions, et les lacérations. Les littératures actuelles disponibles fournissent des protocoles, des méthodes et de la documentation pour l'analyse clinique des blessures traumatiques dentaires (BTD), les premiers soins de traumatisme, l'examen du patient, les facteurs qui affectent les décisions des plans de traitements et l'importance de communiquer les options de traitements et le pronostic aux patients concernés.¹⁻³

La combinaison de deux types de traumatismes différents qui se produisent de façon concomitante à la même dent sera plus détériorant qu'une blessure seule, créant un effet de synergie négatif. Les fractures coronaires simultanées augmentent significativement le risque de nécrose pulpaire et d'infection dentaire avec des blessures types concussion ou subluxation et un développement radiculaire achevé.⁴ De façon similaire, les fractures coronaires avec ou sans exposition pulpaire augmentent significativement le risque de nécrose pulpaire et d'infection dentaire avec la luxation latérale.^{5,6}

Kenny et al. ont développé un ensemble de résultats principaux (Core Outcome Set (COS) en anglais) des BTDs pour les enfants et adultes.⁷ Les résultats ont été identifiés comme récurrents à travers de différents types de blessure. Ces résultats ont été ensuite identifiés comme « génériques » ou « spécifiques aux blessures ». « Les résultats génériques » sont pertinents à toutes les BTD tandis que « les résultats spécifiques aux blessures » sont liés à une ou plusieurs BTD particulières. De plus, le COS établit ainsi par quoi, comment, quand et par qui ces résultats doivent être mesurés.

Examen radiographique

Plusieurs imageries conventionnelles en 2D et sous angulations différentes sont recommandées.^{2,9,10} Le praticien doit évaluer chaque cas et détermine quelles radiographies sont requises pour le cas spécifique. Une justification claire à prendre une radiographie est essentielle. Il y a besoin d'avoir une forte probabilité qu'une radiographie donnera l'information qui influencera positivement dans le choix du traitement réalisé. De plus, les radiographies initiales sont importantes car elles donne une référence de base pour les comparaisons dans le futur aux

rendez-vous de contrôle. L'utilisation de porteurs de film est fortement recommandée afin de standardiser et reproduire les images.

Comme les incisives centrales maxillaires sont les dents les plus fréquemment affectées, les radiographies listées ci-dessous sont recommandées à examiner minutieusement la zone blessée :

1. Une radiographie rétro-alvéolaire visée sur la ligne du milieu pour montrer les deux incisives centrales maxillaires
2. Une radiographie rétro-alvéolaire visée aux incisives maxillaires droite (doit montrer la canine et l'incisive centrale droite)
3. Une radiographie rétro-alvéolaire visée aux incisives maxillaires gauche (doit montrer la canine et l'incisive centrale gauche)
4. Une radiographie occlusale maxillaire
5. Au moins une radiographie rétro-alvéolaire centrée sur les 2 incisives centrales mandibulaires. Cependant, d'autres radiographies peuvent être indiquées s'il y a des blessures apparentes des dents mandibulaires (par exemple : des rétro-alvéolaires similaires comme décrites ci-dessus pour les dents maxillaires, une radiographie occlusale mandibulaire).

Les radiographies qui visaient aux incisives latérales maxillaires offrent des vues différentes horizontales de chaque incisive, aussi bien les canines. La radiographie occlusale donne une vue différente verticale des dents blessées et les tissus environnants, ce qui est très pratique pour la détection des luxations latérales, des fractures radiculaire et des fractures alvéolaires.^{2,9,10}

La série de radiographies ci-dessus est donnée comme un exemple. Si d'autres dents sont concernées, alors la série peut être modifiée afin de focaliser sur la/les dent(s). Des blessures simples, comme par exemple des fissures amélaire, des fractures coronaires simples n'auraient pas besoin de ces radiographies.

Les radiographies sont nécessaires pour réaliser un diagnostic minutieux des blessures dentaires. Les fractures radiculaire et alvéolaires en l'occurrence, pourraient se produire sans aucun signe clinique ou symptôme et sont fréquemment inaperçues quand une radiographie seule est prise. De plus, les patients consultent parfois quelques semaines après le trauma quand les signes cliniques d'une blessure plus sévère se sont apaisés. Les dentistes doivent alors prendre en compte de leur jugement clinique et considérer les avantages et les désavantages de réaliser plusieurs radiographies.

La Cone Beam Computerized Tomography (CBCT) offre une vue augmentée des BTD, particulièrement les fractures radiculaire, les fractures corono-radicaire et les luxations latérales. La CBCT aide à déterminer la localisation, l'étendue et la direction d'une fracture. Dans ces blessures spécifiques, une imagerie en 3D sera utile et doit être considérée si elle est

disponible.¹⁰⁻¹² Un principe instructif, quant à faire exposer le patient aux rayons ionisants ou pas (par ex : radiographies en 2D ou en 3D), est si l'image apportera un changement de la prise en charge de la blessure.

Documentation photographique

La prise des photos cliniques est fortement recommandée pour la documentation initiale de la blessure et les contrôles de suivi. La documentation photographique permet la surveillance de la cicatrisation des tissus mous, l'évaluation de la discoloration dentaire, la ré-éruption d'une dent intruse et le développement d'une dent ankylosée en infraclusion. Les photos sont en plus un élément médico-légal qui peut être utilisé en cas de litige.

L'évaluation de l'état pulpaire : les tests de sensibilité et de vitalité

- Tests de sensibilité

Les tests de sensibilité sont des tests utilisés afin de déterminer l'état de la pulpe. Il est important à comprendre que les tests de sensibilité évaluent l'activité nerveuse mais pas l'alimentation vasculaire. Ce test ne serait donc pas fiable dû au manque transitoire de réponse nerveuse ou l'indifférenciation des fibres nerveux A-delta chez les dents jeunes.¹³⁻¹⁵ La perte de sensibilité temporaire est fréquente pendant la cicatrisation post-traumatique, particulièrement après les luxations.¹⁶ Donc le manque de réponse au test de sensibilité pulpaire n'est pas concluant pour affirmer la nécrose pulpaire dans les dents traumatisées.¹⁷⁻²⁰ Malgré cette limitation, les tests de sensibilité pulpaire doivent être réalisés initialement et aux rendez-vous de contrôle afin de savoir s'il y a des changements dans le temps. Il est généralement accepté que les tests de sensibilité pulpaires doivent être faits dès que possible à établir la base de référence pour la comparaison des tests dans l'avenir et dans le suivi. Le test initial est aussi un bon prédicteur pour le pronostic à long terme de la pulpe.^{13-16,21}

- Tests de vitalité

L'utilisation d'oxymétrie de poule, qui mesure le flux sanguin réel plutôt que la réponse nerveuse, a été démontrée comme un moyen fiable non-invasif et précis à confirmer la présence d'une alimentation vasculaire (la vitalité) dans la pulpe.¹⁵⁻²² Son utilisation actuelle est limitée due au manque de capteurs spécialement conçus pour l'utilisation en dentaire et le manque de puissance à pénétrer à travers les tissus durs des dents.

Le Laser et la fluxomètre ultrasonique de Doppler sont des technologies prometteuses à surveiller la vitalité pulpaire.

Stabilisation/contention : types et durées

Les épreuves actuelles soutiennent la contention passive et flexible des dents luxées, expulsées et ayant des fractures radiculaires à court terme. Dans le cas des fractures alvéolaires, la contention des dents pourraient être utilisée pour l'immobilisation du segment osseux. Quand on utilise une

contention fil-composite, la stabilisation physiologique sera obtenue avec un fil acier inoxydable jusqu'à 0,4mm en diamètre.²³ La contention est considérée comme la meilleure pratique afin de maintenir la dent repositionnée dans sa position correcte et favoriser la cicatrisation initiale. En même temps elle donne un confort et une fonction maîtrisée.²⁴⁻²⁶ Il est primordial de maintenir le composite et le système adhésif à l'écart de la gencive et des zones proximales afin d'éviter la rétention de plaques et une infection secondaire. Cela permet une meilleure cicatrisation de la gencive libre et l'os. La durée de la contention dépendra du type de blessure. Veuillez référer aux recommandations de chaque type de blessure.

L'utilisation des antibiotiques

Il y a une preuve limitée de l'utilisation d'antibiotique systémique dans la prise en charge urgente des luxations et aucune preuve montre que les antibiotiques améliorent les résultats des dent avec fractures radiculaires. Son utilisation reste au jugement du clinicien comme les BTD sont souvent accompagnées de blessures des tissus mous et d'autres blessures associées, ce qui nécessiterait d'autres interventions chirurgicales. De plus, l'état médical du patient pourrait justifier l'utilisation des antibiotiques.²⁷⁻²⁸

Instructions aux patients

L'observance du patient aux rendez-vous de suivi et aux soins à domicile contribue à une meilleure convalescence suite à une BTD. Les patients et les parents ou les tuteurs doivent être informés concernant le soin de la dent ou des dents et les tissus blessés pour une cicatrisation optimale, prévenir des blessures secondaires en évitant la participation aux sports de contact, pratiquer une hygiène orale méticuleuse et rincer la bouche avec un agent antibactérien comme la gluconate de chlorhexidine à 0,12%.

Suivi et détection des complications post-traumatiques

Le suivi est obligatoire après une blessure traumatique. Chaque rendez-vous de contrôle doit comprendre un questionnaire concernant tout signe ou symptôme ressenti par le patient, plus un examen clinique et radiologique et un test de sensibilité pulpaire. La documentation photographique est fortement recommandée. Les complications principales post-traumatiques sont : nécrose pulpaire et infection, oblitération de l'espace pulpaire, plusieurs types de résorption radiculaire, perte de la gencive marginale et de l'os. Une détection et prise en charge précoce des complications améliorent le pronostic.

Stade du développement radiculaire – Dents permanentes immatures (apex ouvert) versus Dents permanentes matures (apex fermé)

Tout effort doit être apporté à préserver la pulpe, dans le cas de dents matures et immatures. Dans les dents permanentes immatures, ceci est le plus important pour permettre le développement radiculaire continu et la formation de l'apex. La plupart des BTD se produisent chez les enfants et les adolescents où la perte d'une dent aura des conséquences à vie. La pulpe

d'une dent permanente immature a une capacité de cicatrisation considérable après une exposition pulpaire traumatique, une luxation ou une fracture radiculaire. L'exposition pulpaire suite aux BTD est réactive aux thérapies pulpaires conservatrices, comme par exemple le coiffage pulpaire, la pulpotomie partielle ou pulpotomie superficielle et la pulpotomie cervicale, qui visent à préserver la pulpe et permettent à l'édification radiculaire continue.²⁹⁻³² En plus, des thérapies émergentes ont démontré la capacité à revasculariser/revitaliser les dents en tentant à créer les conditions permettant les tissus en croissance aller dans le canal ou les canaux des dents permanentes immatures à pulpe nécrosée.³³⁻³⁸

Blessures combinées

Les dents reçoivent fréquemment une combinaison de plusieurs blessures. Les études ont démontré que les dents fracturées coronairement, avec ou sans exposition pulpaire et avec une blessure de luxation concomitante, ont une plus grande fréquence de nécrose pulpaire et infection.³⁹ Les dents permanentes matures qui reçoivent une BTD sévère suite à laquelle la nécrose pulpaire et infection sont anticipées sont prêtes à recevoir un traitement endodontique préventif.

Comme le pronostic est pire dans les blessures combinées, le régime de contrôle plus fréquent pour la blessure de luxation prévaut celui de contrôle moins fréquent pour les fractures.

Oblitération du canal pulpaire

L'oblitération du canal pulpaire (OCP) se produit fréquemment chez les dents avec apex ouverts qui ont subi une luxation sévère. Il indique souvent qu'il y a présence de pulpe vitale dans le canal. Les blessures comme extrusion, intrusion et luxation latérale ont un taux élevé d'OCP.^{40,41} Les dents ayant subi une subluxation ou une fracture coronaire pourraient avoir une OCP, avec néanmoins une fréquence moins importante.⁴² De plus, OCP est une survenue courante suite aux fractures radiculaires.^{8,43}

Les préoccupations endodontiques pour les dents luxées et fracturées

- Dents complètement développées (dents matures avec apex fermé)

La pulpe survivrait après le trauma mais un traitement endodontique en avance est typiquement conseillé pour les dents complètement formées qui sont intruses, qui ont une extrusion sévère ou qui subissent une luxation latérale. L'hydroxyde de calcium est un médicament intra-canalairé recommandé à placer 1 à 2 semaines après le trauma pour jusqu'à un mois suivi par une obturation canalairé.⁴⁴ Autrement, une pâte corticoïde/antibiotique peut être utilisée comme un médicament intra-canalairé anti-inflammatoire et anti-résorption pour prévenir une résorption inflammatoire externe (liée à infection). Si une telle pâte est employée, elle doit être placée immédiatement (ou dès que c'est possible) suite au repositionnement de la dent et laissée in situ pour au moins 6 semaines.⁴⁵⁻⁴⁸ Les médicaments doivent être soigneusement appliqués dans le système canalairé en évitant tout contact avec les murs de la cavité d'accès dû à la discoloration possible de la couronne.⁴⁸

- Dents partiellement développées (dents immatures avec apex ouvert)

La pulpe des dents immatures fracturées et luxées pourrait survivre et se cicatrise ou il y aurait une revascularisation spontanée de la pulpe suite à la luxation. Le traitement canalairé doit être alors évité sauf s'il y a une preuve clinique ou radiologique de nécrose pulpaire ou infection péri-apicale au cours des visites de suivi. Le risque de résorption radiculaire liée à infection (inflammatoire) doit être considéré contre la chance d'obtenir une revascularisation de l'espace pulpaire. Une tellement résorption est très rapide chez les enfants. De ce fait, les rendez-vous de suivi réguliers sont obligatoires pour que le traitement canalairé puisse commencer dès que ce type de résorption est aperçu (voir ci-dessous). Les dents immatures qui sont intruses et qui ont une fracture coronaire (blessures traumatiques combinées) ont un risque plus élevé de nécrose pulpaire et infection et de ce fait, le traitement canalairé immédiat ou en avance **pourrait être** réfléchi dans ces cas. D'autre traitements endodontiques des dents avec édification radiculaire incomplète impliquerait apexification ou les techniques de revascularisation/revitalisation de l'espace pulpaire.

- Traitement endodontique pour résorption inflammatoire externe (liée à infection)

Chaque fois qu'il y a preuve d'une résorption externe liée à infection (inflammatoire), le traitement canalairé doit commencer immédiatement. Le canal doit être traité par l'hydroxyde de calcium.⁴⁹

- Isolation du champs opératoire avec la digue pendant le traitement canalairé

Le traitement endodontique doit toujours être réalisé sous digue. Le crampon sera appliqué sur une ou plusieurs dents adjacentes afin d'éviter un trauma secondaire à la dent blessée/aux dents blessées et de prévenir le risque de fracturer une dent immature. Le fil dentaire ou d'autres cordes stabilisantes pourraient être utilisés au lieu des crampons.

Ensemble des Résultats principaux (Core Outcom Set en anglais) :

L'Association Internationale de Traumatologie Dentaire (AITD) a conçu récemment un COS pour les BTM chez les enfants et les adultes.⁷ Ceci fut un des premiers COS en odontologie et a été étayé par une revue systématique des résultats utilisés dans la littérature des traumatismes et suit un consensus robuste de méthodologie. Certains résultats ont été identifiés comme récurrents à travers de différents types de blessures. Ces résultats ont été alors identifiés comme « génériques » (c'est-à-dire pertinents à toutes les BTM. Les résultats spécifiques aux blessures ont été aussi déterminés comme ces résultats-là étaient liés à seulement une ou plusieurs BTM particulières. En plus, l'étude a établi par quoi, comment, quand et par qui ces résultats doivent être mesurés. Le Tableau 2 dans la section de l'Introduction Générale des Directives montre que les résultats génériques et spécifiques aux blessures sont à enregistrer dans les rendez-vous de contrôle recommandés pour différentes blessures traumatiques. Des informations supplémentaires pour chaque résultat est décrit dans l'article original⁷ avec des matériaux supplémentaires disponibles dans le site du journal Dental Traumatology.

Ressources de plus

A part des recommandations générales ci-dessus, les cliniciens sont encouragés à accéder à la publication officielle d'AITD, au journal Dental Traumatology, le site d'AITD (www.iadt-dentaltrauma.org), l'application gratuite ToothSOS et le Dental Trauma Guide (www.dentaltraumaguide.org).

D'autres références utiles comprennent les manuels et d'autres publications scientifiques pour informations relatives au traitement différé,⁵⁰ luxations intrusives,⁵¹⁻⁵³ fractures radiculaires,^{26,54-57} la prise en charge de la pulpe des dents fracturées et luxées,^{1,38,42,58-63} la contention,^{23,24,64,65} et les antibiotiques.^{27,28}

Références

1. Moule A, Cohenca N. Emergency assessment and treatment planning for traumatic dental injuries. *Aust Dent J.* 2016;61 Suppl 1:21-38.
2. Andreasen FM, Andreasen JO, Tsukiboshi M, Cohenca N. Examination and diagnosis of dental injuries. In: Andreasen, JO, Andreasen FM, Andersson L. eds, *Textbook and Color Atlas of Traumatic Injuries to the Teeth*, 5th Edn. Wiley Blackwell, Oxford 2019; 295-326.
3. Andreasen JO, Bakland L, Flores MT, Andreasen FM, Andersson L. *Traumatic dental injuries. A manual.* 3rd edn. Chichester, West Sussex: Wiley-Blackwell. 2011.
4. Lauridsen E, Hermann NV, Gerds TA, Ahrensburg SS, Kreiborg S, Andreasen JO. Combination injuries 1. The risk of pulp necrosis in permanent teeth with concussion injuries and concomitant crown fractures. *Dent Traumatol.* 2012;28:364-70.
5. Lauridsen E, Hermann NV, Gerds TA, Ahrensburg SS, Kreiborg S, Andreasen JO. Combination injuries 2. The risk of pulp necrosis in permanent teeth with subluxation injuries and concomitant crown fractures. *Dent Traumatol.* 2012;28:371-8.
6. Lauridsen E, Hermann NV, Gerds TA, Ahrensburg SS, Kreiborg S, Andreasen JO. Combination injuries 3. The risk of pulp necrosis in permanent teeth with extrusion or lateral luxation and concomitant crown fractures without pulp exposure. *Dent Traumatol.* 2012;28:379-85.
7. Kenny KP, Day PF, Sharif MO, Parashos P, Lauridsen E, Feldens CA, et al. What are the important outcomes in traumatic dental injuries? An international approach to the development of a core outcome set. *Dent Traumatol.* 2018;34:4-11.
8. Andreasen FM, Andreasen JO, Bayer T. Prognosis of root-fractured permanent incisors- prediction of healing modalities. *Endod Dent Traumatol* 1989;5:11-22.
9. Molina JR, Vann WF Jr, McIntyre JD, Trope M, Lee JY. Root fractures in children and adolescents: diagnostic considerations. *Dent Traumatol* 2008;24:503-9.
10. Cohenca N, Silberman A. Contemporary imaging for the diagnosis and treatment of traumatic dental injuries: A review. *Dent Traumatol.* 2017;33:321-8.
11. Cohenca N, Simon JH, Mathur A, Malfaz JM. Clinical indications for digital imaging in dentoalveolar trauma. Part 2: root resorption. *Dent Traumatol.* 2007;23:105-13.
12. Cohenca N, Simon JH, Roges R, Morag Y, Malfaz JM. Clinical indications for digital imaging in dento-alveolar trauma. Part 1: traumatic injuries. *Dent Traumatol.* 2007;23:95-104.
13. Fulling HJ, Andreasen JO. Influence of maturation status and tooth type of permanent teeth upon electrometric and thermal pulp testing. *Scand J Dent Res.* 1976;84:286-90.
14. Fuss Z, Trowbridge H, Bender IB, Rickoff B, Sorin S. Assessment of reliability of electrical and thermal pulp testing agents. *J Endod.* 1986;12:301-5.
15. Gopikrishna V, Tinagupta K, Kandaswamy D. Comparison of electrical, thermal, and pulse oximetry methods for assessing pulp vitality in recently traumatized teeth. *J Endod.* 2007;33:531-5.
16. Bastos JV, Goulart EM, de Souza Cortes MI. Pulpal response to sensibility tests after traumatic dental injuries in permanent teeth. *Dent Traumatol.* 2014;30:188-92.

17. Dummer PM, Hicks R, Huws D. Clinical signs and symptoms in pulp disease. *Int Endod J*. 1980;13:27-35.
18. Kaletsky T, Furedi A. Reliability of various types of pulp testers as a diagnostic aid. *J Am Dent Assoc*. 1935;22:1559-74.
19. Teitler D, Tzadik D, Eidelman E, Chosack A. A clinical evaluation of vitality tests in anterior teeth following fracture of enamel and dentin. *Oral Surg Oral Med Oral Pathol*. 1972;34:649-52.
20. Zadik D, Chosack A, Eidelman E. The prognosis of traumatized permanent anterior teeth with fracture of the enamel and dentin. *Oral Surg Oral Med Oral Pathol*. 1979;47:173-5.
21. Alghaithy RA, Qualtrough AJ. Pulp sensibility and vitality tests for diagnosing pulpal health in permanent teeth: a critical review. *Int Endod J*. 2017;50:135-42.
22. Gopikrishna V, Tinagupta K, Kandaswamy D. Evaluation of efficacy of a new custom-made pulse oximeter dental probe in comparison with the electrical and thermal tests for assessing pulp vitality. *J Endod*. 2007;33:411-4.
23. Kwan SC, Johnson JD, Cohenca N. The effect of splint material and thickness on tooth mobility after extraction and replantation using a human cadaveric model. *Dental Traumatol*. 2012;28:277-81.
24. Kahler B, Heithersay GS. An evidence-based appraisal of splinting luxated, avulsed and rootfractured teeth. *Dent Traumatol*. 2008;24:2-10.
25. Oikarinen K, Andreasen JO, Andreasen FM. Rigidity of various fixation methods used as dental splints. *Endod Dent Traumatol*. 1992;8:113-9.
26. Andreasen JO, Andreasen FM, Mejare I, Cvek M. Healing of 400 intra-alveolar root fractures. 2. Effect of treatment factors such as treatment delay, repositioning, splinting type and period and antibiotics. *Dental Traumatol*. 2004;20:203-11.
27. Hammarstrom L, Blomlof L, Feiglin B, Andersson L, Lindskog S. Replantation of teeth and antibiotic treatment. *Endod Dent Traumatol*. 1986;2:51-7.
28. Andreasen JO, Storgaard Jensen S, Sae-Lim V. The role of antibiotics in preventing healing complications after traumatic dental injuries: a literature review. *Endod Topics*. 2006;14:80-92.
29. Cvek M. A clinical report on partial pulpotomy and capping with calcium hydroxide in permanent incisors with complicated crown fracture. *J Endod*. 1978;4:232-7.
30. Fuks AB, Cosack A, Klein H, Eidelman E. Partial pulpotomy as a treatment alternative for exposed pulps in crown- fractured permanent incisors. *Endod Dent Traumatol*. 1987;3:100-2.
31. Fuks AB, Gavra S, Chosack A. Long-term followup of traumatized incisors treated by partial pulpotomy. *Pediatr Dent*. 1993;15:334-6.
32. Bimstein E, Rotstein I. Cvek pulpotomy - revisited. *Dent Traumatol*. 2016;32:438-42.
33. Chueh LH, Ho YC, Kuo TC, Lai WH, Chen YH, Chiang CP. Regenerative endodontic treatment for necrotic immature permanent teeth. *J Endod*. 2009;35:160-4.
34. Hagglund M, Walden M, Bahr R, Ekstrand J. Methods for epidemiological study of injuries to

- professional football players: developing the UEFA model. *Br J Sports Med.* 2005;39:340-6.
35. Huang GT. A paradigm shift in endodontic management of immature teeth: conservation of stem cells for regeneration. *J Dent.* 2008;36:379-86.
36. Jung IY, Lee SJ, Hargreaves KM. Biologically based treatment of immature permanent teeth with pulpal necrosis: a case series. *J Endod.* 2008;34:876-87.
37. Thibodeau B, Teixeira F, Yamauchi M, Caplan DJ, Trope M. Pulp revascularization of immature dog teeth with apical periodontitis. *J Endod.* 2007;33:680-9.
38. Trope M. Treatment of the immature tooth with a non-vital pulp and apical periodontitis. *Dent Clin North Am.* 2010;54:313-24.
39. Robertson A, Andreasen FM, Andreasen JO, Noren JG. Long-term prognosis of crown-fractured permanent incisors. The effect of stage of root development and associated luxation injury. *Int J Paediatr Dent.* 2000;10:191-9.
40. Holcomb JB, Gregory WB, Jr. Calcific metamorphosis of the pulp: its incidence and treatment. *Oral Surg Oral Med Oral Pathol.* 1967;24:825-30.
41. Neto JJ, Gondim JO, de Carvalho FM, Giro EM. Longitudinal clinical and radiographic evaluation of severely intruded permanent incisors in a pediatric population. *Dent Traumatol.* 2009;25:510-4.
42. Robertson A. A retrospective evaluation of patients with uncomplicated crown fractures and luxation injuries. *Endod Dent Traumatol.* 1998;14:245-56.
43. Amir FA, Gutmann JL, Witherspoon DE. Calcific metamorphosis: a challenge in endodontic diagnosis and treatment. *Quintessence Int.* 2001;32:447-55.
44. Cvek M. Prognosis of luxated non-vital maxillary incisors treated with calcium hydroxide and filled with gutta percha. *Endod Dent Traumatol* 1992;8:45-55.
45. Abbott PV. Prevention and management of external inflammatory resorption following trauma to teeth. *Aust Dent J.* 2016;61(Suppl 1):S82-S94.
46. Bryson EC, Levin L, Banchs F, Abbott PV, Trope M. Effect of immediate intracanal placement of ledermix paste on healing of replanted dog teeth after extended dry times. *Dent Traumatol.* 2002;18:316-21.
47. Chen H, Teixeira FB, Ritter AL, Levin L, Trope M. The effect of intracanal anti-inflammatory medicaments on external root resorption of replanted dog teeth after extended extra-oral dry time. *Dent Traumatol.* 2008;24:74-8.
48. Day PF, Gregg TA, Ashley P, Welbury RR, Cole BO, High AS, et al. Periodontal healing following avulsion and replantation of teeth: A multi-centre randomized controlled trial to compare two root canal medicaments. *Dent Traumatol.* 2012;28:55-64.
49. Trope M, Moshonov J, Nissan R, Buxt P, Yesilsoy C. Short vs. Long-term calcium hydroxide treatment of established inflammatory root resorption in replanted dog teeth. *Endod Dent Traumatol.* 1995;11: 124-8.
50. Andreasen JO, Andreasen FM, Skeie A, Hjorting-Hansen E, Schwartz O. Effect of treatment delay

upon pulp and periodontal healing of traumatic dental injuries -- a review article. *Dent Traumatol.* 2002;18:116-28.

51. Andreasen JO, Bakland LK, Andreasen FM. Traumatic intrusion of permanent teeth. Part 3. A clinical study of the effect of treatment variables such as treatment delay, method of repositioning, type of splint, length of splinting and antibiotics on 140 teeth. *Dental Traumatol.* 2006;22:99-111.

52. Andreasen JO, Bakland LK, Andreasen FM. Traumatic intrusion of permanent teeth. Part 2. A clinical study of the effect of preinjury and injury factors, such as sex, age, stage of root development, tooth location, and extent of injury including number of intruded teeth on 140 intruded permanent teeth. *Dental Traumatol.* 2006;22:90-8.

53. Andreasen JO, Bakland LK, Matras RC, Andreasen FM. Traumatic intrusion of permanent teeth. Part 1. An epidemiological study of 216 intruded permanent teeth. *Dental Traumatol.* 2006;22:83-9.

54. Welbury R, Kinirons MJ, Day P, Humphreys K, Gregg TA. Outcomes for root-fractured permanent incisors: a retrospective study. *Ped Dent.* 2002;24:98-102.

55. Andreasen JO, Andreasen FM, Mejare I, Cvek M. Healing of 400 intra-alveolar root fractures. 1. Effect of pre-injury and injury factors such as sex, age, stage of root development, fracture type, location of fracture and severity of dislocation. *Dental Traumatol.* 2004;20:192-202.

56. Andreasen JO, Hjorting-Hansen E. Intraalveolar root fractures: radiographic and histologic study of 50 cases. *J Oral Surg.* 1967;25:414-26.

57. Cvek M, Andreasen JO, Borum MK. Healing of 208 intra-alveolar root fractures in patients aged 7-17 years. *Dental Traumatol.* 2001;17:53-62.

58. Bakland LK. Revisiting traumatic pulpal exposure: materials, management principles, and techniques. *Dent Clin North Am.* 2009;53:661-73.

59. Bogen G, Kim JS, Bakland LK. Direct pulp capping with mineral trioxide aggregate: an observational study. *J Am Dent Assoc.* 2008;139:305-15.

60. Cavalleri G, Zerman N. Traumatic crown fractures in permanent incisors with immature roots: a follow-up study. *Endod Dent Traumatol.* 1995;11:294-6.

61. About I, Murray PE, Franquin JC, Remusat M, Smith AJ. The effect of cavity restoration variables on odontoblast cell numbers and dental repair. *J Dent* 2001;29:109-17.

62. Murray PE, Smith AJ, Windsor LJ, Mjor IA. Remaining dentine thickness and human pulp responses. *Int Endod J.* 2003;36:33-43.

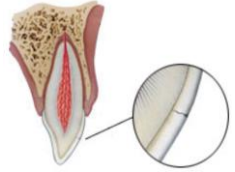
63. Subay RK, Demirci M. Pulp tissue reactions to a dentin bonding agent as a direct capping agent. *J Endod.* 2005;31:201-4.

64. Berthold C, Thaler A, Petschelt A. Rigidity of commonly used dental trauma splints. *Dent Traumatol.* 2009;25:248-55.

65. von Arx T, Filippi A, Lussi A. Comparison of a new dental trauma splint device (TTS) with three commonly used splinting techniques. *Dent Traumatol.* 2001;17:266-74.

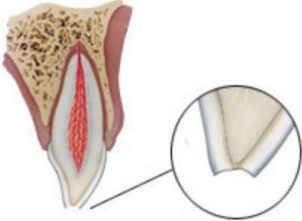
Dents permanentes

Tableau 1 - Traitements recommandés pour les fissures amélares

Fissures amélares	Signes cliniques	Image, analyse radiographique et découvertes	Traitement	Suivi	Résultats favorables	Résultats défavorable
 <p>Une fracture incomplète (craquelure) de l'émail sans perte de structure dentaire</p>	<ul style="list-style-type: none"> • Absence de sensibilité à la percussion ou à la palpation • Évaluer la dent pour une luxation éventuelle associée ou une fracture radiculaire, surtout si une sensibilité est aperçue • Mobilité normale • Tests de sensibilité pulpaire normalement positifs 	<ul style="list-style-type: none"> • Absence d'anomalie radiographique • Radiographies recommandées : <ul style="list-style-type: none"> • Une radiographie rétro-alvéolaire parallèle • Des radiographies supplémentaires sont indiquées si les signes ou les symptômes cliniques ou d'autres blessures potentielles sont présents 	<ul style="list-style-type: none"> • Dans le cas de fissure importante, le mordançage et l'application du système adhésif doivent être envisagés afin d'éviter la discoloration et la contamination bactérienne de la fissure • Sinon, abstention 	<ul style="list-style-type: none"> • Pas de suivi nécessaire s'il est certain que la dent n'a subi qu'une fissuration • S'il y a une blessure associée comme la luxation, le régime de suivi aux blessures spécifiques est à évoquer* 	<ul style="list-style-type: none"> • Asymptomatique • Test de sensibilité pulpaire positif • Formation radiculaire se poursuit dans le cas des dents immatures 	<ul style="list-style-type: none"> • Symptomatique • Nécrose pulpaire et infection • Parodontites apicales • Absence de formation continue des racines dans le cas des dents immatures

*= Pour les dents fissurées avec une luxation concomitante, utiliser le schéma du suivi de la luxation


Tableau 2 – Traitements recommandés pour les fractures coronaires simples impliquant seulement l'émail

Fractures coronaires simples impliquant seulement l'émail	Signes cliniques	Image, analyse radiographique et découvertes	Traitement	Suivi	Résultats favorables	Résultats défavorable
	<ul style="list-style-type: none"> •Perte amélaire •Pas de signe d'exposition dentinaire visible •Évaluer la dent pour une association de luxation éventuelle ou une fracture radiculaire, surtout si une sensibilité est présente •Mobilité normale •Tests de sensibilité pulpaire normalement positifs 	<ul style="list-style-type: none"> •Perte d'émail est visible •Les fragments perdus sont pris en comptes : •Si le fragment est perdu et il y a des blessures des tissus mous, des radiographies des lèvres et/ou des joues sont indiquées pour la recherche des fragments ou d'objets étrangers •Radiographies recommandées : <ul style="list-style-type: none"> ○Une radiographie rétro-alvéolaire parallèle ○Des radiographies supplémentaires sont indiquées si les signes ou les symptômes cliniques ou d'autres blessures potentielles sont présents 	<ul style="list-style-type: none"> •Si le fragment est réutilisable, collage du fragment sur la dent •Autrement, selon l'étendu et la position de la fracture, les bords peuvent être adoucis ou restaurer avec de la résine composite 	<ul style="list-style-type: none"> •Des contrôles cliniques et radiographiques sont nécessaires : <ul style="list-style-type: none"> •A 6-8 semaines •A 1 an •Si association de luxation ou fracture radiculaire ou suspicion de luxation associée, le régime de suivi pour luxation l'emporte et doit être utilisé* Un suivi plus long sera nécessaire 	<ul style="list-style-type: none"> •Asymptomatique •Test de sensibilité pulpaire positif •Bonne qualité de restauration •Formation radiculaire se poursuit dans le cas des dents immatures 	<ul style="list-style-type: none"> •Symptomatique •Nécrose pulpaire et infection •Parodontites apicales •Perte de la restauration •Fracture de la restauration •Absence de formation continue des racines dans le cas des dents immatures

Une fracture coronaire impliquant seulement l'émail avec perte de structure dentaire						

*= Pour les dents fissurées avec une luxation concomitante, utiliser le schéma du suivi de la luxation


Tableau 3 – Traitements recommandés pour les fractures coronaires simples impliquant l'émail et la dentine

Fractures coronaires simples impliquant l'émail et la dentine	Signes cliniques	Image, analyse radiographique et découvertes	Traitement	Suivi	Résultats favorables	Résultats défavorable
	<ul style="list-style-type: none"> • Mobilité normale • Tests de sensibilité pulpaire habituellement positifs • Absence de sensibilité à la percussion et à la palpation • Évaluer la dent pour une association de luxation éventuelle ou une fracture radiculaire, surtout si une sensibilité est présente 	<ul style="list-style-type: none"> • Perte d'émail est visible • Les fragments perdus sont pris en comptes : <ul style="list-style-type: none"> • Si le fragment est perdu et il y a des blessures des tissus mous, des radiographies des lèvres et/ou des joues sont indiquées pour la recherche des fragments ou d'objets étrangers • Radiographies recommandées : <ul style="list-style-type: none"> ○ Une radiographie rétro-alvéolaire parallèle ○ Des radiographies supplémentaires sont indiquées si les signes ou les symptômes cliniques ou d'autres blessures potentielles sont présents 	<ul style="list-style-type: none"> • Si le fragment est disponible et intact, il peut être recollé à la dent. S'il est déshydraté, le tremper dans de l'eau ou du sérum physiologique pendant 20 minutes avant le collage. • Couvrir la dentine exposée avec un CVI ou utiliser un système adhésif et une résine composite • Si la dentine exposée est à 0,5mm de la pulpe (rose mais sans saignement), mettre une couche d'hydroxyde de calcium et couvrir avec du CVI au-dessus 	<p>Des contrôles cliniques et radiographiques sont nécessaires :</p> <ul style="list-style-type: none"> • A 6-8 semaines • A 1 an • Si association de luxation ou fracture radiculaire ou suspicion de luxation associée, le régime de suivi pour luxation l'emporte et doit 	<ul style="list-style-type: none"> • Asymptomatique • Test de sensibilité pulpaire positif • Bonne qualité de restauration • Formation radiculaire se poursuit dans le cas des dents immatures 	<ul style="list-style-type: none"> • Symptomatique • Nécrose pulpaire et infection • Parodontites apicales • Perte de la restauration • Fracture de la restauration

			•Remplacer la restauration temporaire avec un matériau adapté dès que possible	être utilisé* un suivi plus long sera nécessaire		
Une fracture limitée à l'émail et à la dentine sans exposition pulpaire						

*= Pour les dents fissurées avec une luxation concomitante, utiliser le schéma du suivi de la luxation

Tableau 4 – Traitements recommandés pour les fractures coronaires complexes


Fractures coronaires complexes (fracture amélo-dentinaire avec exposition pulpaire)	Signes cliniques	Image, analyse radiographique et découvertes	Traitement	Suivi	Résultats favorables	Résultats défavorable
	<ul style="list-style-type: none"> • Mobilité normale • Absence de sensibilité à la percussion et à la palpation • Évaluer la dent pour une association de luxation éventuelle ou une fracture radiculaire, surtout si une sensibilité est présente • La pulpe exposée est sensible aux stimulations (ex : air, froid, sucré) 	<ul style="list-style-type: none"> • Perte d'émail est visible • Les fragments perdus sont pris en comptes : <ul style="list-style-type: none"> ○ Si le fragment est perdu et il y a des blessures des tissus mous, des radiographies des lèvres et/ou des joues sont indiquées pour la recherche des fragments ou d'objets étrangers • Radiographies recommandées : <ul style="list-style-type: none"> ○ Une radiographie rétro-alvéolaire parallèle 	<ul style="list-style-type: none"> • Chez les patients où les racines sont immatures avec leur apex ouvertes, il est primordial de préserver la pulpe. La pulpotomie partielle ou le coiffage pulpaire direct sont recommandés afin de poursuivre la formation radiculaire • Le traitement pulpaire conservateur (ex : pulpotomie partielle) est aussi le traitement préféré sur des dents ayant fini la formation radiculaire • De l'hydroxyde de calcium non-durcissant ou du silicate de calcium 	<p>Des contrôles cliniques et radiographiques sont nécessaires :</p> <ul style="list-style-type: none"> • A 6-8 semaines • A 3 mois • A 6 mois • A 1 an • Si association de luxation ou fracture radiculaire ou 	<ul style="list-style-type: none"> • Asymptomatique • Test de sensibilité pulpaire positif • Bonne qualité de restauration • Formation radiculaire se poursuit dans le cas des dents immatures 	<ul style="list-style-type: none"> • Symptomatique • Discoloration • Nécrose pulpaire et infection • Parodontites apicales • Absence de formation continue des racines dans le cas des dents immatures

		<p>○Des radiographies supplémentaires sont indiquées si les signes ou les symptômes cliniques ou d'autres blessures potentielles sont présents</p>	<p>non-colorant sont des matériaux appropriés à placer sur la plaie pulpaire</p> <ul style="list-style-type: none"> ●Si un Inlay-Core est nécessaire pour la rétention de la future couronne à une dent mature avec racine formée, le traitement endodontique est le traitement préféré ●Si le fragment est disponible, il peut être recollé à la dent après réhydratation et que la pulpe exposée est traitée ●En absence du fragment, couvrir la dentine exposée avec un CVI ou un système adhésif et la résine composite ●Remplacer la restauration temporaire avec un matériau de 	<p>suspicion de luxation associée, le régime de suivi pour luxation l'emporte et doit être utilisé* Un suivi plus long sera nécessaire</p>		<ul style="list-style-type: none"> ●Perte de la restauration ●Fracture de la restauration
--	--	----------------------------------------------------------------------------------------------------------------------------------------------------	---------------------------------------------------------------------------------------------------------------------------------------------------------------------------------------------------------------------------------------------------------------------------------------------------------------------------------------------------------------------------------------------------------------------------------------------------------------------------------------------------------------------------------------------------------------------------------------------------------------------------------	--------------------------------------------------------------------------------------------------------------------------------------------	--	-------------------------------------------------------------------------------------------------------------------

			restauration adapté dès que possible			
Une fracture touchant l'émail et la dentine avec exposition pulpaire						

*= Pour les dents fissurées avec une luxation concomitante, utiliser le schéma du suivi de la luxation


Tableau 5 – Traitements recommandés pour les fractures corono-radicaire simples

Fractures corono-radicaire simples (fracture corono-radicaire simple sans exposition pulpaire)	Signes cliniques	Image, analyse radiographique et découvertes	Traitement	Suivi	Résultats favorables	Résultats défavorable
	<ul style="list-style-type: none"> •Test de la sensibilité pulpaire normalement positif •Percussion sensible •Le fragment coronal ou mésial ou distal est souvent présent et mobile •L'étendue de la fracture (supra ou infra- 	<ul style="list-style-type: none"> •L'extension apicale de la fracture est souvent invisible •Les fragments perdus sont pris en comptes : •Si le fragment est perdu et il y a des blessures des tissus mous, des radiographies des lèvres et/ou des joues sont indiquées pour la recherche des fragments ou d'objets étrangers •Radiographies recommandées : 	<ul style="list-style-type: none"> •Avant qu'un plan de traitement soit finalisé, la stabilisation temporaire du fragment mobile à la dent/dents adjacentes ou au fragment stable doit être tentée •Si la pulpe n'est pas exposée, l'ablation du fragment coronal ou mobile et la restauration de la dent doit être considérée 	<p>Des contrôles cliniques et radiographiques sont nécessaires :</p> <ul style="list-style-type: none"> •A 1 semaine •A 6-8 semaines •A 3 mois •A 6 mois •A 1 an 	<ul style="list-style-type: none"> •Asymptomatique •Test de sensibilité pulpaire positif •Bonne qualité de restauration •Formation radiculaire se poursuit dans le cas des dents immatures 	<ul style="list-style-type: none"> •Symptomatique •Discoloration •Nécrose pulpaire et infection •Parodontites apicales •Absence de formation continue des racines dans le cas des dents immatures

	alvéolaire) doit être évaluée	<ul style="list-style-type: none"> •Une radiographie rétro-alvéolaire parallèle •2 radiographies supplémentaires prises avec différentes angulations verticales et/ou horizontales •CBCT peut être considéré pour mieux visualiser le trajet de la fracture, son étendue et sa relation avec l'os marginal ; il est aussi utile pour évaluer le ratio couronne/racine et pour aider à déterminer les options de traitements 	<ul style="list-style-type: none"> •Couvrir la dentine exposée avec du CVI ou utiliser un système adhésif avec une résine composite <p>Options de traitements futurs :</p> <ul style="list-style-type: none"> •Le plan de traitement dépend en partie de l'âge du patient et la coopération anticipée. Les options comprennent : •Égression orthodontique du fragment apical ou immobile, suivie par la restauration (pourrait nécessiter une chirurgie plastique parodontale après l'égression •Égression chirurgicale •Traitement endodontique et restauration si la pulpe devient nécrotique et infecté 	<ul style="list-style-type: none"> •Puis tous les ans pendant au moins 5 ans 	<ul style="list-style-type: none"> •Perte de la restauration •Fracture de la restauration •Perte de l'os marginal et inflammation parodontale
--	-------------------------------	--------------------------------------------------------------------------------------------------------------------------------------------------------------------------------------------------------------------------------------------------------------------------------------------------------------------------------------------------------------------------------------------------------------------------------------------------------------	----------------------------------------------------------------------------------------------------------------------------------------------------------------------------------------------------------------------------------------------------------------------------------------------------------------------------------------------------------------------------------------------------------------------------------------------------------------------------------------------------------------------------------------------------------------------------------------------------------------------------------------------------------------------------	---------------------------------------------------------------------------------------------	--------------------------------------------------------------------------------------------------------------------------------------------------------------------------------

			<ul style="list-style-type: none"> •Enfouissement radiculaire (Root Submergence technique) •Réimplantation volontaire avec ou sans la rotation de la racine •Extraction •Autotransplantation 			
<p>Une fracture impliquant l'émail, la dentine et le cément (note : Fractures corono-radiculaires s'étendent typiquement en dessous du bord libre gingival)</p>						

Tableau 6 – Traitements recommandés pour les fractures corono-radicaire complexes


Fractures corono-radicaire complexes (Fracture corono-radicaire avec exposition pulpaire)	Signes cliniques	Image, analyse radiographique et découvertes	Traitement	Suivi	Résultats favorables	Résultats défavorable
	<ul style="list-style-type: none"> •Test de la sensibilité pulpaire normalement positif •Percussion sensible •Le fragment coronal ou mésial ou distal est souvent présent et mobile •L'étendue de la fracture (supra ou infra-alvéolaire) doit être évaluée 	<ul style="list-style-type: none"> •L'extension apicale de la fracture est normalement invisible •Les fragments perdus sont pris en comptes : •Si le fragment est perdu et il y a des blessures des tissus mous, des radiographies des lèvres et/ou des joues sont indiquées pour la recherche des fragments ou d'objets étrangers •Radiographies recommandées : 	<ul style="list-style-type: none"> •Avant qu'un plan de traitement soit finalisé, la stabilisation temporaire du fragment mobile à la dent/dents adjacentes ou au fragment stable doit être tentée •Dans les dents immatures avec l'édification radiculaire incomplète, il est avantageux de préserver la pulpe en faisant une pulpotomie partielle. L'isolation avec la digue est un défi mais doit être tenté : 	<p>Des contrôles cliniques et radiographiques sont nécessaires :</p> <ul style="list-style-type: none"> •A 1 semaine •A 6-8 semaines •A 3 mois •A 6 mois •A 1 an •Puis tous les ans pendant au moins 5 ans 	<ul style="list-style-type: none"> •Asymptomatique •Bonne qualité de restauration •Formation radiculaire se poursuit dans le cas des dents immatures 	<ul style="list-style-type: none"> •Symptomatique •Nécrose pulpaire et infection •Parodontites apicales •Absence de formation continue des racines dans le cas des dents immatures •Perte de la restauration •Fracture de la restauration

		<ul style="list-style-type: none"> • Une radiographie rétro-alvéolaire parallèle • 2 radiographies supplémentaires prises avec différentes angulations verticales et/ou horizontales • CBCT peut être considéré pour mieux visualiser le trajet de la fracture, son étendue et sa relation avec l'os marginal ; il est aussi utile pour évaluer le ratio couronne/racine et pour aider à déterminer les options de traitements 	<ul style="list-style-type: none"> • De l'hydroxyde de calcium non-durcissant ou du silicate de calcium non-colorant sont des matériaux appropriés à placer sur la plaie pulpaire <p>Chez les dents matures avec racines formées complètement, l'ablation de la pulpe est souvent indiquée</p> <ul style="list-style-type: none"> • Couvrir la dentine exposée avec du CVI ou utiliser un système adhésif et une résine composite <p>Options de traitement dans l'avenir :</p> <ul style="list-style-type: none"> • Le plan de traitement dépend en partie de l'âge du patient et la coopération anticipée. Les options comprennent : 			<ul style="list-style-type: none"> • Perte de l'os marginal et inflammation parodontale
--	--	-----------------------------------------------------------------------------------------------------------------------------------------------------------------------------------------------------------------------------------------------------------------------------------------------------------------------------------------------------------------------------------------------------------------------------------------------------------------	-------------------------------------------------------------------------------------------------------------------------------------------------------------------------------------------------------------------------------------------------------------------------------------------------------------------------------------------------------------------------------------------------------------------------------------------------------------------------------------------------------------------------------------------------------------------------------------------------------------------------------------------------------------------------------------------	--	--	--------------------------------------------------------------------------------------------------------

			<ul style="list-style-type: none">• Compléter le traitement endodontique et la restauration • Égression orthodontique du fragment apical, suivie par la restauration (pourrait nécessiter une chirurgie plastique parodontale après l'égression) • Égression chirurgicale • Enfouissement radiculaire (Root Submergence technique) • Réimplantation volontaire avec ou sans la rotation de la racine • Extraction			
--	--	--	--------------------------------------------------------------------------------------------------------------------------------------------------------------------------------------------------------------------------------------------------------------------------------------------------------------------------------------------------------------------------------------------------------------------------------------------------------------------------------------------------	--	--	--

			•Autotransplantation			
<p>Une fracture impliquant l'émail, la dentine, le cément et la pulpe (Note : les fractures corono-radiculaires s'étendent typiquement sous le bord libre gingival)</p>						

Tableau 7 – Traitements recommandés pour les fractures radiculaires

Fractures radiculaires	Signes cliniques	Image, analyse radiographique et découvertes	Traitement	Suivi	Résultats favorables	Résultats défavorable
	<ul style="list-style-type: none"> •Le segment coronal peut être mobile et pourrait être déplacé •La dent peut être sensible à la percussion •Un saignement dans le sulcus gingival pourrait être aperçu •Le test de la sensibilité pulpaire pourrait être négatif initialement, suggérant un dégât nerveux transitoire ou permanent 	<ul style="list-style-type: none"> •La facture peut se localiser à n'importe quel niveau de la racine •Radiographies recommandées : <ul style="list-style-type: none"> •Une radiographie rétro-alvéolaire parallèle •2 radiographies supplémentaires prises avec différente angulations verticales et/ou horizontales •Une radiographie occlusale 	<ul style="list-style-type: none"> •Si déplacé, le fragment coronal doit être remplacé dès que possible •Vérifier le repositionnement à la radiographie •Stabiliser le fragment coronal mobile avec une contention passive et flexible pendant 4 semaines. Si la fracture est localisée au collet, prolonger le temps de la stabilisation (jusqu'à 4 mois) serait nécessaire •Aucun traitement endodontique ne doit être 	<p>Des contrôles cliniques et radiographiques sont nécessaires :</p> <ul style="list-style-type: none"> •A 4 semaines S⁺ •A 6-8 semaines •A 4 mois S⁺⁺ •A 6 mois •A 1 an •Puis tous les ans pendant au moins 5 ans 	<ul style="list-style-type: none"> •Test de la sensibilité pulpaire positif mais une réponse de fausse négative est possible pendant quelques mois. Le traitement endodontique ne doit pas commencer uniquement sur le fait qu'il y a une absence de réponse au test de la sensibilité •Signes de réparation entre les 2 fragments •Mobilité normale ou un peu au-delà de mobilité physiologique du fragment coronal 	<ul style="list-style-type: none"> •Symptomatique •Extrusion et/ou mobilité excessive du fragment coronal •Radioclarité à la ligne de fracture •Nécrose pulpaire et infection avec inflammation à la ligne de fracture


		<ul style="list-style-type: none"> •Les fractures radiculaires peuvent être inaperçues sans radiographies supplémentaires •Dans le cas où les moyens cités ci-dessus ne donnent pas suffisamment d'information pour le plan de traitement, le CBCT peut être considéré afin déterminer la localisation, l'étendue et la direction de la fracture 	<p>réalisé au rendez-vous d'urgence</p> <ul style="list-style-type: none"> •Il est conseillé de surveiller la cicatrisation de la fracture pour au moins un an. L'état de la pulpe doit aussi être surveillé •La nécrose pulpaire et l'infection pourraient subvenir plus tard. Cela arrivera souvent dans le fragment coronaire seul. De ce fait, le traitement endodontique de la partie coronaire seule sera indiqué. Comme les trajets de la fracture radiculaire sont souvent obliques, la détermination de la longueur de travail peut être un défi. L'apexification pourrait être nécessaire. La partie apicale 			
--	--	--------------------------------------------------------------------------------------------------------------------------------------------------------------------------------------------------------------------------------------------------------------------------------------------------------------------------------------------------------------------------	------------------------------------------------------------------------------------------------------------------------------------------------------------------------------------------------------------------------------------------------------------------------------------------------------------------------------------------------------------------------------------------------------------------------------------------------------------------------------------------------------------------------------------------------------------------------------------------------------------------------------------------------	--	--	--

			<p>subit rarement de changement pathologique qui nécessite un traitement.</p> <ul style="list-style-type: none">• Dans les dents matures où la ligne de fracture cervicale est localisée au-dessus de la crête alvéolaire et le fragment coronaire est très mobile, l'ablation du fragment coronaire suivie par le traitement canalaire et restauration par la prothèse fixe sur inlay-core sera probablement nécessaire. Des interventions supplémentaires comme l'égression orthodontique, l'égression chirurgicale ou même l'extraction pourraient être requises comme options de traitements futures (similaires aux traitements			
--	--	--	----------------------------------------------------------------------------------------------------------------------------------------------------------------------------------------------------------------------------------------------------------------------------------------------------------------------------------------------------------------------------------------------------------------------------------------------------------------------------------------------------------------------------------------------------------------------------------------------------------------------------------------------------	--	--	--

			cités pour les fractures corono-radicales)			
Fracture de la racine impliquant le dentine, la pulpe et le cément. La fracture peut être horizontale, oblique ou une combinaison des deux						

S⁺= ablation de la contention (pour fractures au 1/3 apical et 1/3 moyen) ; S⁺⁺= ablation de la contention (pour fractures au 1/3 coronaire)


Tableau 8 – Traitements recommandés pour les fractures alvéolaire

Fractures alvéolaires	Signes cliniques	Image, analyse radiographique et découvertes	Traitement	Suivi	Résultats favorables	Résultats défavorable
	<ul style="list-style-type: none"> • La fracture alvéolaire est complète et s'étend tout au long de l'os du vestibulaire au palatin aux maxillaires et du vestibulaire à la surface osseuse en lingual à la mandibule • La mobilité de segment et le déplacement avec plusieurs dents qui bougent en même temps sont les découvertes courantes • Interférences occlusales dues au déplacement et au mauvais alignement du segment de l'os alvéolaire 	<ul style="list-style-type: none"> • Les lignes de fractures pourraient se trouver à n'importe quel niveau, de l'os marginal à l'apex de la dent • Radiographies recommandées : <ul style="list-style-type: none"> • Une radiographie rétro-alvéolaire parallèle • 2 radiographies supplémentaires prises avec différentes angulations verticales et/ou horizontales • Une radiographie occlusale • Dans le cas où les moyens cités ci-dessus ne donnent pas 	<ul style="list-style-type: none"> • Repositionnement de tous les segments déplacés • Stabiliser le segment par une contention passive et flexible des dents pendant 4 semaines • Sutures des lacérations gingivales si présentes • Le traitement canalair est contre-indiqué à la visite d'urgence • Surveiller l'état pulpaire de toutes les dents 	<p>Des contrôles cliniques et radiographiques sont nécessaires :</p> <ul style="list-style-type: none"> • A 4 semaines S⁺ • A 6-8 semaines • A 4 mois • A 6 mois • A 1 an • Puis tous les ans pendant au moins 5 ans 	<ul style="list-style-type: none"> • Test de la sensibilité pulpaire positif (une réponse de fausse négative est possible pendant quelques mois) • Absence de signe de nécrose pulpaire et d'infection • Cicatrisation des tissus mous • Signes radiologiques de la réparation osseuse • Sensibilité légère de l'os à la palpation pourrait persister à la ligne de 	<ul style="list-style-type: none"> • Symptomatique • Nécrose pulpaire et infection • Parodontites apicales • Cicatrisation inadéquate des tissus mous • Absence de cicatrisation de la fracture osseuse • Résorption inflammatoire externe (liée à infection)

	<p>fracturé sont souvent aperçues</p> <ul style="list-style-type: none"> • Les dents dans le segment fracturé pourrait ne pas répondre au test de la sensibilité pulpaire 	<p>suffisamment d'information pour le plan de traitement, une radiographie panoramique et/ou une CBCT peuvent être considérées afin de déterminer la localisation, l'étendue et la direction de la fracture</p>	<p>concernées, aussi bien à la visite initiale qu'aux contrôles, afin de déterminer si ou quand le traitement endodontique devient nécessaire</p>	<p>La cicatrisation de l'os et des tissus mous doivent être impérativement surveillée aussi</p>	<p>fracture et/ou à la mastication pendant quelques mois</p>	
<p>La fracture implique l'os alvéolaire et peut s'étendre à l'os adjacent</p>						


S⁺ = ablation de la contention

Tableau 9 – Traitements recommandés pour la concussion des dents

Concussion	Signes cliniques	Image, analyse radiographique et découvertes	Traitement	Suivi	Résultats favorables	Résultats défavorable
	<ul style="list-style-type: none"> • Mobilité normale • La dent est sensible à la percussion et au toucher • La dent répond généralement au test de la sensibilité pulpaire 	<ul style="list-style-type: none"> • Absence d'anomalie radiographique • Radiographies recommandées : <ul style="list-style-type: none"> • Une radiographie rétro-alvéolaire parallèle • Des radiographies supplémentaires sont indiquées si les signes ou les symptômes cliniques ou d'autres blessures potentielles sont présents 	<ul style="list-style-type: none"> • Pas de traitement nécessaire • Surveiller l'état pulpaire pour au moins un an mais préférable pendant plus long temps 	Des contrôles cliniques et radiographiques sont nécessaires : <ul style="list-style-type: none"> • A 4 semaines • A 1 an 	<ul style="list-style-type: none"> • Test de la sensibilité pulpaire positif mais une réponse de fausse négative est possible pendant quelques mois. Le traitement endodontique ne doit pas commencer uniquement sur le fait qu'il a une absence de réponse au test de la sensibilité • Formation continue des racines pour les dents immatures • Lamina dura intact 	<ul style="list-style-type: none"> • Symptomatique • Nécrose pulpaire et infection • Parodontites apicales • Absence de poursuite d'édification radiculaire pour les dents immatures
Une blessure aux structures soutenant la dent sans						

assouplissement anormal ou déplacement de la dent, mais marquée par la sensibilité à la percussion						
-------------------------------------------------------------------------------------------------------------------	--	--	--	--	--	--


Tableau 10 – Traitements recommandés pour la subluxation des dents

Subluxation	Signes cliniques	Image, analyse radiographique et découvertes	Traitement	Suivi	Résultats favorables	Résultats défavorable
	<ul style="list-style-type: none"> • La dent est sensible au toucher ou tapotement léger • La mobilité de la dent est accentuée mais elle n'est pas déplacée • Saignement du sulcus gingival pourrait être présent • La dent pourrait ne pas répondre au test de la sensibilité pulpaire initialement signifiant un dégât transitoire de la pulpe 	<ul style="list-style-type: none"> • L'image radiographique est généralement normale • Radiographies recommandées : <ul style="list-style-type: none"> • Une radiographie rétro-alvéolaire parallèle • 2 radiographies supplémentaires prises avec différentes angulations verticales et/ou horizontales • Une radiographie occlusale 	<ul style="list-style-type: none"> • Pas de traitement nécessaire normalement • Une contention passive et flexible pour stabiliser la dent pourrait être utilisée jusqu'à 2 semaines mais seulement s'il y a une mobilité excessive ou sensibilité sur la dent en mangeant • Surveiller l'état de la pulpe pour au moins un an mais une durée plus longue est préférable 	<p>Des contrôles cliniques et radiographiques sont nécessaires :</p> <ul style="list-style-type: none"> • A 2 semaines • A 12 semaines S⁺ • A 6 mois • A 1 an 	<ul style="list-style-type: none"> • Asymptomatique • Test de la sensibilité pulpaire positif mais une réponse de fausse négative est possible pendant quelques mois. Le traitement endodontique ne doit pas commencer uniquement sur le fait qu'il y a une absence de réponse au test de la sensibilité • Formation continue des racines pour les dents immatures 	<ul style="list-style-type: none"> • Symptomatique • Nécrose pulpaire et infection • Parodontites apicales • Absence de poursuite d'édification radiculaire pour les dents immatures • Résorption inflammatoire externe (liée à infection)—si ce type de résorption se développe, le traitement endodontique doit être réalisé immédiatement, avec l'utilisation d'un antibiotique/corticoïde en premier, puis est suivi par l'utilisation de l'hydroxyde de

					•Lamina dura intact	calcium. Autrement, l'hydroxyde de calcium peut être utilisé seul comme le médicament intra-canaire
Une blessure aux structures soutenant la dent avec assouplissement anormal mais sans déplacement de la dent						

S⁺= ablation de la contention


Tableau 11 – Traitements recommandés pour l’extrusion des dents

Extrusion	Signes cliniques	Image, analyse radiographique et découvertes	Traitement	Suivi	Résultats favorables	Résultats défavorable
	<ul style="list-style-type: none"> •La dent apparaît plus longue •Mobilité de la dent accrue •La dent va avoir une apparence élongée dans la direction incisale •Probablement absence de réponse au test de sensibilité pulpaire 	<ul style="list-style-type: none"> •L’espace ligamentaire est augmenté aussi bien apicalement que latéralement •La dent n’est plus siégée dans son alvéole et va apparaître plus longue dans la direction incisale •Radiographies recommandées : <ul style="list-style-type: none"> •Une radiographie rétro-alvéolaire parallèle •2 radiographies supplémentaires prises avec différente angulations 	<ul style="list-style-type: none"> • Repositionner la dent doucement en la poussant dans son alvéole sous anesthésie locale •Stabiliser la dent pendant 2 semaines en utilisant une contention passive et flexible. Si fracture de l’os marginal, contention supplémentaire de 4 semaines •Surveiller l’état pulpaire avec tests de sensibilité pulpaire •Si la pulpe devient nécrotique et infectée, un 	<p>Des contrôles cliniques et radiographiques sont nécessaires :</p> <ul style="list-style-type: none"> •A 2 semaines S⁺ •A 4 semaines •A 8 semaines •A 12 semaines •A 6 mois •A 1 an •Puis tous les ans pendant au moins 5 ans 	<ul style="list-style-type: none"> •Asymptomatique •Signes cliniques et radiographiques normales ou convalescence du parodonte •Test de la sensibilité pulpaire positif mais une réponse de fausse négative est possible pendant quelques mois. Le traitement endodontique ne doit pas être basé uniquement sur le fait qu’il a une 	<ul style="list-style-type: none"> •Symptomatique •Nécrose pulpaire et infection •Parodontites apicales •Fracture de l’os marginal •Résorption inflammatoire externe (liée à infection)—si ce type de résorption se développe, le traitement endodontique doit être réalisé immédiatement, avec l’utilisation d’un antibiotique/corticoïde en premier, puis est suivi par l’utilisation de l’hydroxyde

		<p>verticales et/ou horizontales</p> <ul style="list-style-type: none"> •Une radiographie occlusale 	<p>traitement endodontique adapté au stade du développement radiculaire est indiqué</p>	<ul style="list-style-type: none"> •Patient et parents doivent être informés à surveiller l'apparition de tous mauvais signes et la nécessité de consulter s'ils en auraient trouvé •Quand de mauvais signes sont identifiés, un traitement est souvent nécessaire. Ceci est hors la portée des Directives. Référez à un dentiste avec de la compétence, de la formation et de l'expérience dans le domaine 	<p>absence de réponse au test de la sensibilité pulpaire</p> <ul style="list-style-type: none"> •Pas de perte de l'os marginal •Formation continue des racines pour les dents immatures 	<p>de calcium. Autrement, l'hydroxyde de calcium peut être utilisé seul comme le médicament intra-canalair</p>
<p>Déplacement de la dent en dehors de son alvéole dans la direction incisale/axiale</p>						

S+= ablation de la contention

Tableau 12 – Traitements recommandés pour la luxation latérale des dents


Luxation latérale	Signes cliniques	Image, analyse radiographique et découvertes	Traitement	Suivi	Résultats favorables	Résultats défavorable
	<ul style="list-style-type: none"> •La dent est déplacée, souvent à la direction palatine/linguale ou vestibulaire •Souvent concomitant avec une fracture de l'os alvéolaire •La dent est fréquemment immobile comme l'apex de la dent est « verrouillé » par la fracture de l'os •La percussion va donner un son métallique aigu (ankylose) 	<ul style="list-style-type: none"> •Un espace ligamentaire élargi est vu sur des radiographies prises avec un angle horizontal différent ou sur une vue occlusale •Radiographies recommandées : •Une radiographie rétro-alvéolaire parallèle •2 radiographies supplémentaires prises avec différentes angulations verticales et/ou horizontales 	<ul style="list-style-type: none"> • Repositionner la dent avec les doigts en la désengageant de sa position verrouillée et la replacer doucement dans sa position initiale sous anesthésie locale •Méthode : palper la gencive afin de sentir l'apex de la dent. Utiliser un doigt à pousser vers le bas au-dessus de l'apex de la dent, puis utiliser un autre doigt ou la pince à pousser la dent dans son alvéole •Stabiliser la dent pour 4 semaines en utilisant une contention passive et flexible. Si solution de continuité de l'os marginal ou de mur de l'os 	<p>Des contrôles cliniques et radiographiques sont nécessaires :</p> <p>Des contrôles cliniques et radiographiques sont nécessaires :</p> <ul style="list-style-type: none"> •A 2 semaines •A 4 semaines S⁺ •A 8 semaines •A 12 semaines •A 6 mois •A 1 an 	<ul style="list-style-type: none"> •Asymptomatique •Signes cliniques et radiographiques normales ou convalescence du parodonte •Test de la sensibilité pulpaire positif mais une réponse de fausse négative est possible pendant quelques mois. Le traitement endodontique ne doit pas être basé uniquement sur le fait qu'il y a une absence de 	<ul style="list-style-type: none"> •Symptomatique •Fracture de l'os marginal •Nécrose pulpaire et infection •Parodontite apicale •Ankylose •Résorption externe de remplacement •Résorption inflammatoire externe (liée à infection)

	<ul style="list-style-type: none"> • Probablement pas de réponse au test de la sensibilité pulpaire 	<ul style="list-style-type: none"> • Une radiographie occlusale 	<p>alvéolaire, une prolongation de la durée de contention serait nécessaire</p> <ul style="list-style-type: none"> • Surveiller l'état pulpaire avec des tests de sensibilité pulpaire dans les rendez-vous de contrôle • Dans environ 2 semaines post-trauma, faire une évaluation endodontique : • Dents avec l'édification radiculaire incomplète : <ul style="list-style-type: none"> - Une revascularisation spontanée peut apparaître - Si la pulpe se nécrose et il y a signes de la résorption inflammatoire externe (liée à infection), le traitement canalaire doit être initié dès que possible - Des traitements endodontiques adaptés aux dents immatures doivent être prodigués 	<ul style="list-style-type: none"> • Puis tous les ans pendant au moins 5 ans • Patient et parents doivent être informés à surveiller l'apparition de tous mauvais signes et la nécessité de consulter s'ils en auraient trouvé • Quand de mauvais signes sont identifiés, un traitement est souvent nécessaire. Ceci est hors la portée des Directives. Référer à un dentiste avec de la compétence, de la formation et de 	<p>réponse au test de la sensibilité pulpaire</p> <ul style="list-style-type: none"> • La hauteur de l'os marginal correspond à celle constatée après le repositionnement • Formation continue des racines pour les dents immatures 	
--	--------------------------------------------------------------------------------------------------------------------	--------------------------------------------------------------------------------	--------------------------------------------------------------------------------------------------------------------------------------------------------------------------------------------------------------------------------------------------------------------------------------------------------------------------------------------------------------------------------------------------------------------------------------------------------------------------------------------------------------------------------------------------------------------------------------------------------------------------------------------------------------------------------------------------------------------------------------------------------------------------------	--------------------------------------------------------------------------------------------------------------------------------------------------------------------------------------------------------------------------------------------------------------------------------------------------------------------------------------------------------------------------------------------------------------------------------------------------------------	-------------------------------------------------------------------------------------------------------------------------------------------------------------------------------------------------------------------------------------------------------------	--

			<p>•Dents avec l'édification radulaire complète :</p> <p>-La pulpe devient probablement nécrotique</p> <p>-Le traitement canalaire doit commencer en utilisant un antibiotique-corticoïde ou l'hydroxyde de calcium comme médicament intra-canalaire pour éviter l'apparition de la résorption inflammatoire externe (liée à infection)</p>	l'expérience dans le domaine est recommandé		
Déplacement de la dent dans une direction latérale quelconque, souvent associé avec une fracture ou une compression de mur alvéolaire ou de l'os cortical facial						

S+= ablation de la contention

Tableau 13 – Traitements recommandés pour l'intrusion des dents

Intrusion	Signes cliniques	Image, analyse radiographique et découvertes	Traitement	Suivi	Résultats favorables	Résultats défavorable
	<ul style="list-style-type: none"> •La dent est déplacée axialement dans l'os alvéolaire •La dent est immobile •La percussion va donner un son métallique aigu (ankylose) •Probablement pas de réponse au test de la sensibilité pulpaire 	<ul style="list-style-type: none"> •L'espace ligamentaire pourrait ne pas être visible pour toute la racine ou partiellement (surtout apicalement) •La jonction amélo-cémentaire est localisée plus apicalement à la dent intruse qu'à la dent adjacente intacte •Radiographies recommandées : <ul style="list-style-type: none"> •Une radiographie rétro-alvéolaire parallèle •2 radiographies supplémentaires prises avec 	<ul style="list-style-type: none"> • Dents avec l'édification radiculaire incomplète (dents immatures) : •Attendre la ré-éruption sans intervenir (repositionnement spontané) pour toutes les dents intruses indépendamment du degré de l'intrusion •Si absence de ré-éruption à 4 semaines, réaliser un repositionnement orthodontique •Surveiller l'état pulpaire 	<p>Des contrôles cliniques et radiographiques sont nécessaires :</p> <ul style="list-style-type: none"> •A 2 semaines •A 4 semaines S⁺ •A 8 semaines •A 12 semaines •A 6 mois •A 1 an •Puis tous les ans pendant au moins 5 ans 	<ul style="list-style-type: none"> •Asymptomatique •La dent se trouve dans sa position initiale ou en ré-éruption •Lamina dura intact •Test de la sensibilité pulpaire positif mais une réponse de fausse négative est possible pendant quelques mois. Le traitement endodontique ne doit pas être basé uniquement sur le fait qu'il a une absence de 	<ul style="list-style-type: none"> •Symptomatique •Dent verrouillée à la position/son d'ankylose à la percussion •Nécrose pulpaire et infection •Parodontites apicales •Ankylose •Résorption externe de remplacement •Résorption inflammatoire externe (liée à infection) — si ce type de résorption se

		<p>différente angulations verticales et/ou horizontales</p> <p>•Une radiographie occlusale</p>	<p>•Chez les dents avec l'édification radiculaire incomplète, la revascularisation pulpaire peut se produire. Cependant, si l'on constate que la pulpe devient nécrotique et infectée ou qu'il y a des signes de résorption inflammatoire externe (liée à infection) aux rendez-vous de contrôle, le traitement canalaire est indiqué et il doit commencer dès que possible si la position de la dent le permet. Des traitements endodontiques adaptés aux dents immatures doivent être prodigués</p> <p>•Les parents doivent être informés de la nécessité des rendez-vous de suivi.</p>	<p>•Patient et parents doivent être informés à surveiller l'apparition de tous mauvais signes et la nécessité de consulter s'ils en auraient trouvé</p> <p>•Quand de mauvais signes sont identifiés, un traitement est souvent nécessaire. Ceci est hors la portée des Directives. Il est recommandé de référer à un dentiste avec de la compétence, de la formation et de l'expérience dans le domaine</p>	<p>réponse au test de la sensibilité pulpaire</p> <p>•Pas de signe de résorption radiculaire</p> <p>•Formation continue des racines pour les dents immatures</p>	<p>développe, le traitement endodontique doit être réalisé immédiatement, avec l'utilisation d'un antibiotique/corticoïde en premier, puis est suivi par l'utilisation de l'hydroxyde de calcium. Autrement, l'hydroxyde de calcium peut être utilisé seul comme le médicament intra-canalair</p>
--	--	------------------------------------------------------------------------------------------------	-------------------------------------------------------------------------------------------------------------------------------------------------------------------------------------------------------------------------------------------------------------------------------------------------------------------------------------------------------------------------------------------------------------------------------------------------------------------------------------------------------------------------------------------------------------------------------------------	-------------------------------------------------------------------------------------------------------------------------------------------------------------------------------------------------------------------------------------------------------------------------------------------------------------------------------------------------------------------------------------------------------------	------------------------------------------------------------------------------------------------------------------------------------------------------------------	---------------------------------------------------------------------------------------------------------------------------------------------------------------------------------------------------------------------------------------------------------------------------------------------------

			<ul style="list-style-type: none">•Dents avec l'édification radiculaire complète (dents matures) :•Attendre la ré-éruption sans intervenir si la dent est rentrée moins de 3mm. S'il y a absence de ré-éruption au bout de 8 semaines, repositionner la dent chirurgicalement avec une contention pendant 4 semaines. Sinon, repositionner orthodontiquement avant l'apparition d'ankylose•Si la dent est rentrée entre 3-7mm, repositionner chirurgicalement (préférentiellement) ou orthodontiquement			
--	--	--	-----------------------------------------------------------------------------------------------------------------------------------------------------------------------------------------------------------------------------------------------------------------------------------------------------------------------------------------------------------------------------------------------------------------------------------------------------------------------------------------------------------------------------------------	--	--	--

			<ul style="list-style-type: none">•Si la dent est rentrée au-delà de 7mm, repositionner chirurgicalement•Chez les dents ayant fini l'édification radulaire, la pulpe devient presque toujours nécrotique. Le traitement canalaire doit commencer au bout de 2 semaines ou dès que la position de la dent le permet. Utiliser un antibiotique-corticoïde ou l'hydroxyde de calcium comme un médicament intra-canalair. Le but du traitement est prévenir l'apparition de la résorption inflammatoire externe (liée à infection)			
--	--	--	-------------------------------------------------------------------------------------------------------------------------------------------------------------------------------------------------------------------------------------------------------------------------------------------------------------------------------------------------------------------------------------------------------------------------------------------------------------------------------------------------------------------------------------------------------	--	--	--

Déplacement de la dent à la direction apicale dans l'os alvéolaire						
--------------------------------------------------------------------------	--	--	--	--	--	--

S⁺= ablation de la contention

Directives de l'Association Internationale de la Traumatologie Dentaire pour la prise en charge des blessures traumatiques dentaires : 2. Expulsion des dents permanentes

Ashraf F. Fouad¹, Paul V. Abbott², Georgios Tsilingaridis³, Nestor Cohenca⁴, Eva Lauridsen⁵, Cecilia Bourguignon⁶, Anne O'Connell⁷, Marie Therese Flores⁸, Peter Day⁹, Lamar Hicks¹⁰, Jens Ove Andreasen¹¹, Zafer C. Cehreli¹², Stephen Harlamb¹³, Bill Kahler¹⁴, Adeleke Oginni¹⁵, Marc Semper¹⁶, Liran Levin¹⁷.

1. Adams School of Dentistry, University of North Carolina, Chapel Hill, NC, USA.

2. UWA Dental School, University of Western Australia.

3. Karolinska Institutet, Department of Dental Medicine, Division of Orthodontics and Pediatric Dentistry, Huddinge & Center for Pediatric Oral Health Research, Stockholm, Sweden.

4. Department of Pediatric Dentistry, University of Washington and Seattle Children's Hospital. Seattle, WA

5. Resource Center for Rare Oral Diseases, Copenhagen University Hospital, Denmark.

6. Private Practice, Paris, France.

7. Paediatric Dentistry, Dublin Dental University Hospital, Trinity College Dublin, The University of Dublin, Ireland.

8. Department of Pediatric Dentistry, Faculty of Dentistry, Universidad de Valparaíso, Valparaíso, Chile.

9. School of Dentistry at the University of Leeds and Community Dental Service Bradford District Care NHS Trust.

10. Division of Endodontics, University of Maryland School of Dentistry, UMB, Baltimore, Maryland, USA.

11. Resource Centre for Rare Oral Diseases, Department of Oral and Maxillofacial Surgery, University Hospital in Copenhagen (Rigshospitalet), Copenhagen, Denmark.

12. Department of Pediatric Dentistry, Faculty of Dentistry, Hacettepe University, Ankara, Turkey.

13. Faculty of Medicine and Health, The University of Sydney, Sydney, NSW, Australia.

14. School of Dentistry, The University of Queensland, Australia.

15. Faculty of Dentistry, College of Health Sciences, Obafemi Awolowo University, Ile-Ife, Nigeria.

16. Specialist Private Practice, Bremen, Germany.

17. Faculty of Medicine and Dentistry, University of Alberta, Canada.

Cet article a été accepté pour publier et a été examiné complètement par les pairs mais n'a pas reçu de mise en forme, de composition, de pagination ni de processus de correction, ce qui pourrait conduire à la différence entre cette version et la Version de Record. Veuillez citer cet article comme doi: 10.1111/EDT.12574

Mots clés : Trauma, expulsion, fracture dentaire, prévention, luxation

Titre raccourci : Directives de l'AITD pour la prise en charge des blessures traumatiques dentaires : Expulsion des dents permanentes

Correspondance et réimpression demande à :

Prof. Liran Levin – Chair of the IADT Guidelines Committee

University of Alberta, Faculty of Medicine & Dentistry

5-468 Edmonton Clinic Health Academy

11405 - 87 Avenue NW, 5th Floor

Edmonton AB T6G 1C9

E-mail: liran@ualberta.ca

Reconnaissance et intérêt concurrents :

Les auteurs déclarent qu'il n'y a pas d'intérêt concurrent concernant le manuscrit au-dessus.

Aucun financement n'est reçu pour le travail présenté.

Remerciement au Dental Trauma Guide pour les images.

Déclaration éthique : il n'y a pas eu besoin d'approbation éthique pour cet article

PROFESSOR ASHRAF F. FOUAD (Orcid ID : 0000-0001-6368-1665)

PROFESSOR PAUL VINCENT ABBOTT (Orcid ID : 0000-0001-5727-4211)

DR GEORGIOS TSILINGARIDIS (Orcid ID : 0000-0001-5361-5840)

PROFESSOR NESTOR COHENCA (Orcid ID : 0000-0002-0603-5437)

DR EVA LAURIDSEN (Orcid ID : 0000-0003-0859-7262)

PROFESSOR MARIE THERESE FLORES (Orcid ID : 0000-0003-2412-190X)

DR BILL KAHLER (Orcid ID : 0000-0002-4181-3871)

PROFESSOR LIRAN LEVIN (Orcid ID : 0000-0002-8123-7936)

Type d'article : Revue de littérature

Directives de l'Association Internationale de la Traumatologie Dentaire pour la prise en charge des blessures traumatiques dentaires : 2. Expulsion des dents permanentes

Abstract :

L'expulsion des dents permanentes est l'une des blessures dentaires les plus sévères. La prise en charge de l'urgence rapide et correcte est essentielle pour obtenir le meilleur résultat suite à cette blessure. L'Association Internationale de la Traumatologie Dentaire (AITD) a développé ces Directives comme un consensus après une revue complète de la littérature dentaire et des discussions du groupe de travail. Elles représentent celles les mieux fondées sur épreuve et sur pratique dans la recherche de littérature et d'opinions d'expert. Des chercheurs et cliniciens expérimentés de spécialités variées et la communauté des dentistes généralistes sont inclus dans ce groupe de travail. Dans le cas où les données publiées n'étaient pas concluantes, les recommandations étaient basées sur les opinions accordées du groupe de travail. Elles ont été revues et validées par les membres du conseil d'administration de l'AITD. Le but de ces Directives est d'apporter les approches les plus acceptées et scientifiquement plausibles aux cliniciens pour le soin immédiat ou urgent des dents permanentes expulsées. L'AITD ne peut guère garantir d'une suite favorable malgré l'application des dites Directives. Cependant, l'AITD croit que leur application peut maximiser la probabilité de résultats favorables.

Introduction :

Cet article est protégé par les droits d'auteurs. Tous droits réservés

L'expulsion des dents permanentes représente 0,5%-16% de toutes les blessures dentaires.^{1,2} De nombreuses études ont montré qu'elle est l'une des blessures dentaires les plus sévères et le pronostic est très dépendant de l'action réalisée sur le lieu de l'accident et très rapidement après l'expulsion.³⁻¹⁷ La réimplantation est, dans la plupart des situations, le traitement de choix mais ne peut pas être toujours réalisée immédiatement. La prise en charge adéquate de l'urgence et un plan de traitement sont importants pour un pronostic favorable. Il y a aussi des cas particuliers où la réimplantation n'est pas indiquée (par exemple : lésions carieuses avancées, maladies parodontales, un patient non-coopératif, handicap cognitif sévère requérant une sédation, les états médicaux sévères comme l'immunodépression ou maladies cardiaques sévères), qu'il faut s'en occuper individuellement. Bien que la réimplantation pourrait sauver la dent, il est important de se rendre compte que certaines dents réimplantées ont une possibilité basse de survie à long terme et seraient perdues ou condamnées à l'extraction plus tard. Cependant, l'absence de réimplantation est une décision irréversible et par conséquent elle doit être tentée. A ce propos, une étude récente a montré que les dents réimplantées ont une chance plus élevée de survie à long terme après avoir suivi les traitements recommandés de l'AITD, comparée aux études précédentes.¹⁸

Les Directives pour la prise en charge urgente des blessures traumatiques dentaires sont utiles pour mettre en place les meilleurs soins possibles de manière efficiente. L'Association Internationale de la Traumatologie Dentaire (AITD) a conçu un consensus suite à la mise-à-jour de la littérature en odontologie et des discussions auprès des groupes d'experts. Des chercheurs et cliniciens expérimentés internationaux de spécialités variées et de la dentisterie générale ont été inclus dans les groupes. Dans le cas où les données publiées n'étaient pas concluantes, les recommandations ont été basées sur les meilleures preuves disponibles, les consensus d'opinions et dans certaines situations les décisions majoritaires parmi les membres du conseil d'administrations de l'AITD. Les Directives doivent, de ce fait, être vues comme les meilleurs fondées sur épreuve et sur pratique dans la recherche de la littérature et d'opinions professionnelles.

Les Directives doivent assister aux dentistes, aux autres professionnels de santé et aux patients dans la prise de décision. Elles doivent ainsi être claires, facilement compréhensibles

Cet article est protégé par les droits d'auteurs. Tous droits réservés

et pratiques dans le but de délivrer de soins adaptés aussi efficacement que possible. Elles sont à appliquer avec le jugement du clinicien selon les circonstances cliniques spécifiques et des caractéristiques du patient, comprenant mais pas seulement limités à la coopération, aux moyens financiers et à la compréhension des résultats immédiats et à long terme des alternatives de traitement versus abstention. L'AITD ne peut guère garantir d'une suite favorable malgré l'application desdites Directives. Cependant, l'AITD croit que leur application peut maximiser la probabilité de résultats favorables. Les directives suivantes de l'AITD représentent une révision et une mise-à-jour de celles publiées en 2012.¹⁹⁻²¹

Dans ces Directives de l'AITD dans la gestion des dents permanentes expulsées, la recherche de la littérature a été réalisée en employant les bases de données de Medline et de Scopus en utilisant les mots : expulsion, désarticulation et réimplantation. L'équipe de travail a discuté les traitements en détail et a recherché les consensus à ce que l'on recommande comme la meilleure pratique actuelle dans la gestion d'urgence. Cet article vise à fournir des conseils concis et nécessaires de traitement dans le cas des urgences.

La décision finale concernant la prise en charge du patient reste principalement avec le dentiste traitant. Cependant, le consentement de s'engager à cette décision reste au patient, aux parents et au tuteur/à la tutrice. Pour des raisons éthiques, il est important que le dentiste communique au patient et aux représentants légaux des informations pertinentes à propos du traitement afin d'assurer qu'ils sont impliqués à maximum dans la prise de décision.

Les premiers soins pour dents expulsées au lieu de l'accident :

Les dentistes doivent être préparés à donner des avis appropriés au public concernant les premiers soins pour les dents expulsées.^{2,11,22-27} Une dent permanente expulsée est l'une des quelques situations d'urgence réelles en dentaire. En plus d'augmenter la conscience publique par les campagnes médiatiques massives ou d'autres moyens de communication, les parents, les représentants légaux et les enseignants doivent recevoir des informations en comment faire suite à ces blessures sévères et inattendues. Les instructions pourraient aussi être données par téléphone sur le lieu d'urgence. *La réimplantation immédiate de la dent expulsée est le meilleur traitement sur le lieu d'accident.* Si cela ne peut pas être réalisé pour une raison quelconque, il y a des alternatives comme utiliser différents types de conservateur.

Si une dent est expulsée, il faut s'assurer qu'il s'agit d'une dent permanente (les dents déciduales ne doivent pas être réimplantées) et suivre ces instructions recommandées :

- Maintenir le patient au calme
- Trouver la dent et la prendre par la couronne (la partie blanche). Éviter de toucher la racine. Tenter de la replacer immédiatement dans le mâchoire.
- Si la dent est souillée, la rincer doucement dans le lait, le sérum physiologique ou la salive du patient et réimplanter ou la retourner dans sa position initiale dans le mâchoire.^{28,29}
- Il est primordial d'encourager le patient/représentant légal/enseignant/d'autre personnes à réimplanter la dent immédiatement sur le lieu d'urgence
- Une fois que la dent aurait été retournée dans sa position initiale dans le mâchoire, le patient doit mordre sur une compresse, un mouchoir ou une serviette afin de la maintenir sur place
- Si la réimplantation sur le site d'accident n'est pas possible ou pour d'autres raisons où la réimplantation de la dent expulsée n'est pas faisable (par ex : un patient inconscient), mettez la dent dès que possible dans un récipient de conservateur ou de transport disponibles immédiatement sur le site. Ceci doit être réalisé promptement de manière à prévenir la déshydratation de la surface radiculaire, qui commence à se dérouler en l'espace de quelques minutes. Dans l'ordre de préférence descendant : lait, HBSS (Hanks' Balanced Salt Solution), salive (après avoir craché dans un verre par exemple) ou sérum physiologique sont appropriés et les moyens de conservation commodes. Bien que l'eau est un moyen médiocre, c'est mieux que laisser la dent déshydrater dans l'air.^{28,29}
- La dent peut être donc ramenée avec le patient en consultation
- Consulter un dentiste ou un professionnel dentaire immédiatement

L'affiche « Save a Tooth » est disponible dans plusieurs langues : Arabe, Basque, Bosnien, Bulgare, Catalan, Tchèque, Chinois, Hollandais, Anglais, Estonien, Français, Géorgien, Allemand, Grecque, Haoussa, Hébreu, Hindi (Inde), Hongrois, Islandais, Indonésien, Bahasa Italien, Kannada (Inde), Coréen, Letton, Marathi (Inde), Persan, Polonais, Portugais, Russe, Singhalais, Slovène, Espagnol, Tamil (Inde), Thaïlandais, Turque, Ukrainien et Vietnamien.

Cette ressource pédagogique peut être obtenue sur le site d'AITD : <http://www.iadt-dentaltrauma.org>

L'application gratuite de l'AITD, « ToothSOS » pour les téléphones portables, est une autre ressource d'information utile pour les patients, apportant les instructions en ce qu'il faut faire dans une situation d'urgence suite à un trauma dentaire, y compris l'expulsion d'une dent permanente.

Les consignes de traitements pour les dents permanentes expulsées

Le choix de traitement est lié à la **maturation de la racine** (apex ouvert ou fermé) et **l'état des cellules des ligaments parodontaux (LPD)**. L'état des cellules des LPD dépend du temps en dehors de la bouche et dans le récipient de conservation dans lequel la dent est conservée. Minimiser le temps de déshydratation est critique pour la survie des cellules des LPD. Après une durée extra-alvéolaire de déshydratation de 30 minutes, la plupart des cellules des LPD ne sont plus viables.^{30,31} C'est la raison pour laquelle l'information concernant le temps de déshydratation de la dent précédant la réimplantation ou précédant son stockage dans un moyen de conservation est très importante à obtenir comme historique.

D'un point de vue clinique, il est primordial pour le praticien d'évaluer l'état des cellules du LPD en classant la dent expulsée dans un des trois groupes ci-dessous avant le traitement :

- **Les cellules des LPD sont vraisemblablement viables.** La dent a été implantée immédiatement ou dans un espace de temps très court (environ 15 minutes) sur le lieu de l'accident.
- **Les cellules des LPD sont peut-être viables mais compromises.** La dent a été stockée dans un récipient de conservation (ex : lait, HBSS (Save-a-Tooth ou produit similaire), salive ou sérum physiologique, et la durée totale de déshydratation extra-alvéolaire était moins de 60 minutes).
- **Les cellules des LPD sont vraisemblablement non-viables.** La durée totale de déshydratation extra-alvéolaire était plus de 60 minutes, malgré que la dent avait été conservée dans un récipient ou pas.

Ces trois groupes donnent des renseignements au dentiste sur le pronostic de la dent. Même si des exceptions de pronostic peuvent arriver, le traitement ne changera pas mais pourrait guider les décisions de traitement du dentiste.

1. Les consignes de traitement pour les dents permanentes expulsées avec un apex fermé

1a. La dent a été réimplantée sur le lieu de trauma ou avant l'arrivée du patient au cabinet dentaire

- Nettoyer la zone traumatisée avec de l'eau, du sérum physiologique ou de la chlorhexidine
- Vérifier la bonne position de la dent réimplantée cliniquement et radiologiquement
- Laisser la dent/les dents en place (sauf si la dent est mal positionnée ; la malposition doit être corrigée en exerçant une pression digitale légère)
- Réaliser une anesthésie locale, si nécessaire, sans vasoconstricteur de préférence
- Si la dent/les dents ont été réimplantées dans la mauvaise alvéole ou en rotation, envisager le repositionnement la dent/les dents dans leurs propres endroits jusqu'à 48h après l'incident traumatique
- Stabiliser la dent pour 2 semaines en utilisant une contention passive et flexible comme un fil de diamètre jusqu'au 0,016" ou 0,4mm³² collée à la dent et aux dents adjacentes. Maintenir le composite et le système adhésif à l'écart de la gencive et les zones proximales. Autrement, du fil de pêche en nylon (0,13-0,25mm) peut être utilisé pour créer une contention flexible. Il est collé à la dent à l'aide du composite. La contention en nylon (fil de pêche) n'est pas recommandée pour les enfants quand il n'y a que peu de dents permanentes pour stabiliser la dent traumatisée. Ce stade de développement pourrait résulter au relâchement ou à la perte de la contention.³³ Dans le cas des fractures alvéolaires ou de fracture de mâchoire, une contention plus rigide est indiquée et elle doit être laissée en place pour 4 semaines
- Suturer les lacérations gingivales si elles sont présentes
- Commencer le traitement canalaire dans 2 les semaines suivant la réimplantation (référer aux Considérations Endodontiques)
- Administrer une antibiotique systémique^{34,35} (voir 'Antibiotiques')
- Vérifier l'état de vaccination comme le Tétanos³⁶ (voir 'Tétanos')

- Donner les instructions post-opératoires (voir 'Instructions du patient')
- Le suivi (voir : 'les Procédures du suivi')

1b. La dent a été maintenue dans un environnement physiologique ou non physiologique, avec une durée de déshydratation extra-alvéolaire moins de 60 minutes

Un moyen de stockage physiologique contient un environnement de culture tissulaire et de transport de cellule. Les exemples d'un milieu d'osmolarité équilibrée sont le lait et la HBSS (Hanks' Balanced Salt Solution).

- S'il y a une contamination apparente, rincer la surface radiculaire avec un courant de sérum physiologique ou des moyens d'osmolarité équilibrée afin d'enlever les débris brut
- Vérifier la dent expulsée pour les débris de surface. Retirer tout débris en secouant gentiment le récipient dans lequel se trouve la dent. Alternativement, un courant de sérum physiologique peut être utilisé à rincer brièvement les surfaces
- Poser ou laisser la dent dans un environnement de conservation pendant que l'on prenne les antécédents, examine le patient cliniquement et radiologiquement et prépare le patient pour la réimplantation.
- Administrer l'anesthésie locale, sans vasoconstricteur de préférence.³⁷
- Irriguer l'alvéole avec du sérum physiologique stérile
- Examiner la cavité de l'alvéole. S'il y a une fracture de murs alvéolaires, repositionner le fragment fracturé dans sa position initiale avec un instrument adapté
- Ôter le caillot avec un courant de sérum physiologique pourrait permettre un meilleur repositionnement de la dent
- Réimplanter la dent lentement avec une pression digitale douce. Une force excessive ne doit pas être employée pour réimplanter la dent dans sa position initiale
- Vérifier la bonne position de la dent réimplantée cliniquement et radiologiquement
- Stabiliser la dent pour 2 semaines en utilisant une contention passive et flexible comme un fil de diamètre jusqu'au 0,016'' ou 0,4mm³² collée à la dent et aux dents adjacentes. Maintenir le composite et le système adhésif à l'écart de la gencive et les zones proximales. Autrement, du fil de pêche en nylon (0,13-0,25mm) peut être utilisé pour créer une contention flexible. Il est collé à la dent à l'aide du composite. La contention en nylon (fil de pêche) n'est pas recommandée pour les enfants quand il

n'y a que peu de dents permanentes, car la stabilisation de la dent traumatisée n'est pas garantie. Dans le cas des fractures alvéolaires ou de fracture de mâchoire, une contention plus rigide est indiquée et elle doit être laissée en place pour 4 semaines

- Suturer les lacérations gingivales si elles sont présentes
- Commencer le traitement canalaire dans 2 les semaines suivant la réimplantation (référer aux Considérations Endodontiques)^{38,39}
- Administrer une antibiotique systémique^{34,35} (voir 'Antibiotiques')
- Vérifier l'état de vaccination comme le Tétanos³⁶ (voir 'Tétanos')
- Donner les instructions post-opératoires (voir 'Instructions post-opératoires')
- Le suivi (voir : 'les Procédures du suivi')

1c. La durée extra-orale est plus de 60 minutes

- Retirer les débris libres et de la contamination visible en secouant la dent dans le récipient de stockage physiologique ou avec une gaze imbibée de sérum physiologique. La dent pourrait être laissée dans le récipient de conservation pendant que l'on prenne les antécédents, examine le patient cliniquement et radiologiquement et prépare le patient pour la réimplantation.
- Administrer l'anesthésie locale, sans vasoconstricteur de préférence.
- Irriguer l'alvéole avec du sérum physiologique stérile
- Examiner la cavité de l'alvéole. Retirer le caillot sanguin si nécessaire. S'il y a une fracture de murs alvéolaires, repositionner le fragment fracturé dans sa position initiale avec un instrument adapté
- Réimplanter la dent lentement avec une pression digitale légère. La dent ne doit pas être forcée à entrer à sa place
- Vérifier la bonne position de la dent réimplantée cliniquement et radiologiquement
- Stabiliser la dent pour 2 semaines⁴⁰ en utilisant une contention passive et flexible comme un fil de diamètre jusqu'au 0,016'' ou 0,4mm³². Maintenir le composite et le système adhésif à l'écart de la gencive et les zones proximales. Autrement, du fil de pêche en nylon (0,13-0,25mm) peut être utilisé pour créer une contention flexible. Il est collé à la dent à l'aide du composite. Dans le cas des fractures alvéolaires ou de

fracture de mâchoire, une contention plus rigide est indiquée et elle doit être laissée en place pour 4 semaines

- Suturer les lacérations gingivales si elles sont présentes
- Commencer le traitement canalaire dans 2 les semaines suivant la réimplantation (référer aux Considérations Endodontiques)
- Administrer une antibiotique systémique^{34,35} (voir 'Antibiotiques')
- Vérifier l'état de vaccination comme le Tétanos³⁶ (voir 'Tétanos')
- Donner les instructions post-opératoires (voir 'Instructions post-opératoires')
- Le suivi (voir : 'les Procédures du suivi')

Une réimplantation différée donne un pronostic médiocre à long terme.⁴¹ Les ligaments parodontaux deviennent nécrotiques et ne s'attendent pas à se régénérer. Le résultat attendu est une résorption radiculaire de remplacement liée à ankylose. L'objectif de la réimplantation dans ces cas est restaurer, au moins de façon temporaire, l'esthétique et la fonction en maintenant le contour de l'os alvéolaire, dans sa hauteur et son largeur. De ce fait, **réimplanter une dent permanente est presque toujours la bonne décision même si la durée extra-orale est supérieur à 60 minutes.** Elle nous laissera **plus d'options de traitement dans le futur.** La dent peut être toujours extraite, s'il y a besoin, au moment approprié suivant une **évaluation multidisciplinaire rapide.** Les parents des patients pédiatriques doivent être informés que la décoronation ou d'autres procédures comme l'autotransplantation serait nécessaire plus tard si la dent réimplantée devient ankylosée et en infra-position. Tout dépend du taux de croissance du patient⁴¹⁻⁴⁶ et la probabilité de la perte de dent au final. Le taux d'ankylose et résorption varie considérablement et peut être imprévisible.

2. Les consignes de traitement pour les dent permanentes expulsée avec un apex ouvert

2a. La dent a été réimplantée avant l'arrivée du patient au cabinet

- Nettoyer la zone traumatisée avec de l'eau, du sérum physiologique ou de la chlorhexidine
- Vérifier la bonne position de la dent réimplantée cliniquement et radiologiquement

- Laisser la dent/les dents en place (sauf si la dent est mal positionnée ; la malposition doit être corrigée en exerçant une pression digitale légère)
- Réaliser une anesthésie locale, si nécessaire, sans vasoconstricteur de préférence
- Si la dent/les dents ont été réimplantées dans la mauvaise alvéole ou en rotation, envisager le repositionnement des dents dans leurs propres endroits jusqu'à 48h après l'incident traumatique
- Stabiliser la dent pour 2 semaines en utilisant une contention passive et flexible comme un fil de diamètre jusqu'au 0,016'' ou 0,4mm³². Les dents immatures courtes auraient besoin d'une durée de contention plus longue.⁴⁷ Maintenir le composite et le système adhésif à l'écart de la gencive et les zones proximales. Autrement, du fil de pêche en nylon (0,13-0,25mm) peut être utilisé pour créer une contention flexible. Il est collé à la dent à l'aide du composite. Dans le cas des fractures alvéolaires ou de fracture de mâchoire associées, une contention plus rigide est indiquée et elle doit être laissée en place pour 4 semaines
- Suturer les lacérations gingivales si elles sont présentes
- La revascularisation pulpaire, qui peut conduire à une édification radiculaire continue, est l'objectif quand on réimplante les dents immatures chez les enfants. Le risque de résorption radiculaire externe liée à infection(inflammatoire) doit être considéré par rapport à la possibilité de revascularisation. Une telle résorption est très rapide chez les enfants. Si une revascularisation spontanée n'a pas lieu, l'apexification, la revitalisation/revascularisation de la pulpe^{48,49} ou le traitement endodontique doit commencer dès que la nécrose pulpaire et infection sont identifiées (référer aux Considérations Endodontiques)
 - Administrer une antibiotique systémique^{34,35} (voir 'Antibiotiques')
 - Vérifier l'état de vaccination comme le Tétanos³⁶ (voir 'Tétanos')
 - Donner les instructions post-opératoires (voir 'Instructions post-opératoires')
 - Le suivi (voir : 'les Procédures du suivi')

Dans les dents immatures avec apex ouverts, il y a des chances qu'une cicatrisation spontanée se produit sous la forme des tissus conjonctifs avec une alimentation vasculaire. Ceci permet une édification radiculaire continue et maturation. Par conséquence, le traitement

endodontique ne doit pas commencer sauf s'il y a des signes avérés de nécrose pulpaire et infection du système canalaire aux rendez-vous de suivi.

2b. La dent a été maintenue dans un environnement physiologique ou non physiologique, avec une durée de déshydratation extra-alvéolaire moins de 60 minutes

Les exemples d'un milieu physiologique ou d'osmolarité équilibrée sont le lait et la HBSS (Hanks' Balanced Salt Solution).

- Vérifier la dent expulsée et retirer les débris de la surface en la secouant doucement dans le milieu de conservation. Alternativement, un courant de sérum physiologique stérile ou un liquide physiologique peut être utilisé à rincer les surfaces
- Poser ou laisser la dent dans un environnement de conservation pendant que l'on prenne les antécédents, examine le patient cliniquement et radiologiquement et prépare le patient pour la réimplantation.
- Administrer l'anesthésie locale, sans vasoconstricteur de préférence.
- Irriguer l'alvéole avec du sérum physiologique stérile
- Examiner la cavité de l'alvéole. Retirer le caillot sanguin si nécessaire. S'il y a une fracture de murs alvéolaires, repositionner le segment fracturé dans sa position initiale avec un instrument adapté
- Réimplanter la dent lentement avec pression digitale légère
- Vérifier la bonne position de la dent réimplantée cliniquement et radiologiquement
- Stabiliser la dent pour 2 semaines en utilisant une contention passive et flexible comme un fil de diamètre jusqu'au 0,016" ou 0,4mm³². Maintenir le composite et le système adhésif à l'écart de la gencive et les zones proximales. Autrement, du fil de pêche en nylon (0,13-0,25mm) peut être utilisé pour créer une contention flexible. Il est collé à la dent à l'aide du composite. Dans le cas des fractures alvéolaires ou de fracture de mâchoire associées, une contention plus rigide est indiquée et elle doit être laissée sur place pour 4 semaines
- Suturer les lacérations gingivales si elles sont présentes
- La revascularisation de l'espace pulpaire, qui peut conduire à une édification radiculaire continue, est l'objectif quand on réimplante les dents immatures chez les enfants. Le risque de résorption radiculaire externe liée à infection(inflammatoire) doit

être considérée par rapport à la possibilité de revascularisation. Une telle résorption est très rapide chez les enfants. Si une revascularisation spontanée n'a pas lieu, l'apexification, la revitalisation/revascularisation de la pulpe^{48,49} ou le traitement endodontique doit commencer dès que la nécrose pulpaire et infection sont identifiées (référer aux Considérations Endodontiques)

- Administrer une antibiotique systémique^{34,35} (voir 'Antibiotiques')
- Vérifier l'état de vaccination comme le Tétanos³⁶ (voir 'Tétanos')
- Donner les instructions post-opératoires (voir 'Instructions post-opératoires')
- Le suivi (voir : 'les Procédures du suivi')

2c. La durée extra-orale est au-delà de 60 minutes

- Vérifier la dent expulsée et retirer les débris de ses surfaces en la secouant doucement dans le milieu de conservation. Alternativement, un courant de sérum physiologique stérile ou un liquide physiologique peut être utilisé à rincer la surface
- Poser ou laisser la dent dans un environnement de conservation pendant que l'on prenne les antécédents, examine le patient cliniquement et radiologiquement et prépare le patient pour la réimplantation.
- Administrer l'anesthésie locale, sans vasoconstricteur de préférence.
- Irriguer l'alvéole avec du sérum physiologique stérile
- Examiner la cavité de l'alvéole. S'il y a une fracture de murs alvéolaires, repositionner le segment fracturé dans sa position initiale avec un instrument adapté
- Réimplanter la dent lentement avec pression digitale légère
- Vérifier la bonne position de la dent réimplantée cliniquement et radiologiquement
- Stabiliser la dent pour 2 semaines en utilisant une contention passive et flexible comme un fil de diamètre jusqu'au 0,016'' ou 0,4mm³². Maintenir le composite et le système adhésif à l'écart de la gencive et les zones proximales. Autrement, du fil de pêche en nylon (0,13-0,25mm) peut être utilisé pour créer une contention flexible. Il est collé à la dent à l'aide du composite. Dans le cas des fractures alvéolaires ou de fracture de mâchoire associées, une contention plus rigide est indiquée et elle doit être laissée sur place pour 4 semaines
- Suturer les lacérations gingivales si elles sont présentes

- La revascularisation de l'espace pulpaire, qui peut conduire à une édification radiculaire continue, est l'objectif quand on réimplante les dents immatures chez les enfants. Le risque de résorption radiculaire externe liée à infection (inflammatoire) doit être considérée par rapport à la possibilité de revascularisation. Une telle résorption est très rapide chez les enfants. Si une revascularisation spontanée n'a pas lieu, l'apexification, la revitalisation/revascularisation de la pulpe ou le traitement endodontique doit commencer dès que la nécrose pulpaire et infection sont identifiées (référer aux Considérations Endodontiques)
- Administrer une antibiotique systémique^{34,35} (voir 'Antibiotiques')
- Vérifier l'état de vaccination comme le Tétanos³⁶ (voir 'Tétanos')
- Donner les instructions post-opératoires (voir 'Instructions post-opératoires')
- Le suivi (voir : 'les Procédures du suivi')

Une réimplantation différée donne un pronostic médiocre à long terme.⁴¹ Les ligaments parodontaux deviennent nécrotiques et ne s'attendent pas à se régénérer. Le résultat attendu est une résorption radiculaire de remplacement liée à ankylose. L'objectif de réimplantation dans ces cas est restaurer, au moins de façon temporaire, l'esthétique et la fonction en maintenant le contour de l'os alvéolaire, dans sa hauteur et son largeur. De ce fait, **réimplanter une dent permanente est presque toujours la bonne décision même si la durée extra-orale est supérieur à 60 minutes.** Elle nous laissera **plus d'options de traitement dans le futur.** La dent peut être toujours extraite, s'il y a besoin, au moment approprié suivant une **évaluation multidisciplinaire rapide.** Les parents doivent être informés que la décoronation ou d'autres procédures comme l'autotransplantation serait nécessaire plus tard si la dent réimplantée devient ankylosée et en infra-position. Tout dépend du taux de croissance du patient⁴¹⁻⁴⁶ et la probabilité de la perte de dent. Le taux d'ankylose et résorption varie considérablement et peut être imprévisible.

Anesthésiques

Le meilleur traitement pour une dent expulsée est la réimplantation immédiate sur le lieu de l'accident, ce qui n'est souvent pas douloureuse. Puisque l'anesthésie locale n'est pas disponible quand les dents sont réimplantées au site du trauma, une fois que le patient arrive

à l'établissement dentaire ou médical, la prise en charge de la douleur par moyen de l'anesthésie locale est toujours recommandée.⁵⁰⁻⁵⁵ Il y a des inquiétudes concernant s'il y a des risques de compromettre la convalescence en utilisant un vasoconstricteur dans la solution anesthésique. Cependant, il y a peu d'évidence à épauler l'omission du vasoconstricteur dans la région orale et maxillo-faciale. Une anesthésie régionale (par ex : tronc du nerf infra-orbitaire) pourrait être considérée comme un alternative à l'infiltration anesthésique dans les cas de blessures plus sévères et il faut que ce soit déterminé par l'expérience du clinicien pour donner une telle injection tronculaire.^{51,52}

Antibiotiques systémiques

Même si la valeur d'administrer des antibiotiques systémiques est hautement remise en question, les ligaments parodontaux d'une dent expulsée deviennent souvent contaminés par les bactéries de la cavité orale, du milieu de stockage ou l'environnement dans lequel l'expulsion s'est produite. De ce fait, l'utilisation d'antibiotiques systémiques suite à l'expulsion et la réimplantation a été recommandée à prévenir les réactions liées à infection et la survenue de la résorption radiculaire inflammatoire.^{34,35} De plus, l'état médical du patient ou des blessures concomitantes pourrait nécessiter une couverture antibiotiques. Dans tous les cas, le dosage adapté à l'âge et au poids du patient doit être calculé. L'amoxicilline ou la pénicilline restent les premiers choix dus à leur efficacité dans la flore orale et un taux d'incident des effets secondaires bas. D'autres antibiotiques doivent être envisagés pour les patients ayant une allergie à la pénicilline. L'efficacité de la tétracycline administrée immédiatement suite à l'expulsion et à la réimplantation a été démontrée chez les animaux.³⁵ La doxycycline est un antibiotique adapté à utiliser en particulier grâce à ses effets antimicrobiens, anti-inflammatoires et anti-résorption. Cependant, il faut prendre en compte le risque de décoloration des dents permanentes avant de donner une thérapie systémique de tétracycline chez les patients jeunes. La tétracycline ou la doxycycline ne sont généralement pas recommandées pour les patients de moins de 12 ans.⁵⁶

Antibiotiques topiques

L'effet des antibiotiques topiques utilisés à la surface radiculaire précédant la réimplantation en faveur de la revascularisation pulpaire reste controversé.^{8,57,58} Pendant que les études sur animal ont montré un gros potentiel,⁵⁹⁻⁶¹ les études sur humain ont échoué à démontrer

l'amélioration de la revascularisation pulpaire quand les dents sont trempées dans une solution d'antibiotiques topiques.⁶² De ce fait, l'utilisation d'un antibiotique particulier, sa durée d'utilisation ou les méthodes d'application ne peuvent pas être recommandés selon les études sur humain (à voir les recherches du domaine dans l'avenir).

Tétanos

Bien que la plupart des gens reçoivent une vaccination et des rappels contre le tétanos, on ne peut pas assumer que c'est toujours le cas.^{36,63,64} Adresser le patient à son médecin pour évaluer le besoin d'un rappel de tétanos

Stabilisation des dents réimplantées (la contention)

Les dents expulsées ont toujours besoin de stabilisation afin de les maintenir dans leurs bonnes positions en donnant du confort au patient et améliorant la fonction.^{32,47,65-72} L'évidence actuelle soutient une contention passive et flexible à court terme pour stabiliser les dents réimplantées. Les études ont montré que la cicatrisation parodontale et pulpaire sont améliorées si la dent réimplantée est soumise à une mobilité et fonction légères.⁶⁶ Cela est atteint avec du fil acier de diamètre maximal de 0,016'' ou 0,4mm³² ou avec un fil de pêche en nylon (0,13-0,25mm) collé aux dents avec de la résine composite. Les dents réimplantées doivent être stabilisées pour une période de 2 semaines en fonction de la longueur et le degré de maturation de la racine. Une étude sur modèle animalier a montré qu'au-delà de 60% de propriétés mécaniques des ligaments parodontaux traumatisés sont restituées à moins de 2 semaines suivant le traum.⁶⁹ La probabilité de la cicatrisation parodontale réussie suite à la réimplantation ne serait néanmoins pas influencée par la durée de la contention.⁴⁷

La contention au fil et au composite doivent être placées à la face vestibulaire des dents afin d'éviter l'interférence occlusale et de permettre à l'accès en palatin/lingual du traitement endodontique. Plusieurs types de fil en métal (ou fil en nylon) et le collage avec mordantage à acide ont été utilisés pour stabiliser les dents expulsées parce qu'ils permettent le maintien d'une bonne hygiène orale et ils sont bien tolérés par les patients.⁷² Il est primordial de maintenir le composite et le système adhésif à l'écart de la gencive marginale et les zones inter-proximales afin d'éviter la rétention de plaque et d'infections secondaires. Cela permet aussi au patient un nettoyage relativement facile. Le patient et les parents doivent être informés qu'à l'ablation de la contention, la dent traumatisée pourrait être mobile. Une

application d'une semaine supplémentaire est appropriée seulement si les dents antagonistes pourraient traumatiser davantage la dent ou si la dent expulsée ne peut pas rester dans sa bonne position. Une évaluation doit être réalisée après que la contention soit retirée et que l'occlusion soit vérifiée.

Instructions du patient

L'observance du patient aux rendez-vous de suivi et aux soins à domicile contribue à la cicatrisation satisfaisante suite à un trauma.^{2,24,25,27,29} Les patients et les parents ou les représentants légaux des jeunes patients doivent être informés concernant le soin de la dent réimplantée pour une cicatrisation optimale et prévenir un traumatisme secondaire. Ils doivent être informés à :

- Éviter la participation aux sports de contact
- Maintenir un régime alimentaire mou jusqu'à 2 semaines après l'incident, en fonction de la tolérance du patient.⁶⁵
- Brosser les dents avec une brosse à dent souple après chaque repas
- Utiliser un bain de bouche à chlorhexidine 0,12% deux fois par jour pendant 2 semaines

Considérations endodontiques

Quand le traitement endodontique est indiqué (dents avec apex fermé),^{17,73-81} le traitement doit commencer à moins de 2 semaines suite à la réimplantation. Le traitement endodontique doit être toujours effectué sous digue. Cela est possible en mettant le crampon sur les dents adjacentes intactes pour éviter un trauma secondaire à la dent/aux dents traumatisée(s). L'hydroxyde de calcium est un médicament intra-canaire recommandé pour jusqu'à 1 mois suivi par une obturation canalaire.^{82,83} Si un corticoïde ou une mixture de corticoïde/antibiotique est choisi comme médicament intra-canaire anti-inflammatoire et anti-résorption, il doit être placé **immédiatement ou peu après** la réimplantation et laissé in situ pour au moins 6 semaines.^{76,78,84} Les médicaments doivent être appliqués minutieusement dans le système canalaire afin d'éviter un dépassement dans la partie coronaire. Certains médicaments ont montrés un effet décolorant aux dents qui conduit à l'insatisfaction du patient.⁷⁷ Chez les dents avec apex ouvert, la revascularisation de l'espace pulpaire pourrait se produire. Le traitement canalaire doit être donc évité sauf s'il y a évidences clinique ou radiologique de la nécrose pulpaire et infection du système canalaire

pendant les visites de suivi. Le risque de la résorption radiculaire liée à infection (inflammatoire) doit être considéré par rapport à la possibilité de l'obtention de la revascularisation de l'espace pulpaire. Une telle résorption est foudroyante chez les enfants. Dans le cas où la nécrose pulpaire et infection du système canalaire sont diagnostiquées, le traitement canalaire, l'apexification ou la revascularisation/revitalisation de l'espace pulpaire doit être réalisé. Dans le cas où l'ankylose est attendu et la décoronation est anticipée, il faut considérer adéquatement l'utilisation des matériaux intra-canaux et leur durées d'utilisation.

Les procédures du suivi

Contrôle clinique

Les dents réimplantées doivent être surveillées cliniquement et radiologiquement à 2 semaines (quand la contention sera retirée), 4 semaines, 3 mois, 6 mois, 1 an et puis tous les ans pour au moins 5 ans.^{2,6-9,25,26} L'examen clinique et radiologique donneront des informations à déterminer le résultat. On retrouverait des conclusions décrites ci-dessous pendant l'évaluation.

Pour les dents ayant un apex ouvert où la revascularisation spontanée de l'espace pulpaire est possible, les contrôles cliniques et radiologiques seraient plus fréquents dus au risque de résorption liée à infection (inflammatoire) et la perte rapide de la dent et de l'os de support quand celle-là n'est pas identifiée rapidement. Une évidence de résorption radiculaire et/ou de l'os dans n'importe où autour de la racine doit être considérée comme la résorption liée à infection (résorption inflammatoire). L'absence de l'espace ligamentaire dans la radiographie, le remplacement de la structure radiculaire par de l'os, les deux critères réunis avec un son métallique à la percussion doivent être interprétés comme la résorption liée à ankylose (résorption de remplacement). Le traitement ne valait rien si les deux types de résorptions se produiraient simultanément. C'est les raisons pour lesquelles les dents réimplantées avec apex ouvert doivent être surveillées cliniquement et radiologiquement à 2 semaines (quand la contention sera ôtée), 1, 2, 3, 6 mois, 1 an et par la suite tous les ans pour au moins 5 ans.

^{2,6-9,25,26}

Résultats favorables

Apex fermé – Asymptomatique, fonctionnel, mobilité normale, absence de sensibilité à la percussion, son de la percussion normal. Absence de radioclarité et aucun signe de résorption radiculaire radiologique. La lamina dura a une apparence normale.

Apex ouvert – Asymptomatique, fonctionnel, mobilité normale, absence de sensibilité à la percussion, son de la percussion normal. Signe radiologique de l'édification radiculaire continue et de l'éruption de la dent. L'oblitération du canal pulpaire est attendue et peut être reconnue radiologiquement à tout moment pendant la première année suite au trauma. Elle est considérée comme un mécanisme selon lequel « la pulpe » se cicatrise après la réimplantation des dents permanentes immatures expulsées.⁸⁵

Résultats défavorables

Apex fermé – Le patient peut présenter des symptômes ou pas ; la présence d'œdème ou de fistule ; la dent présenterait une mobilité excessive ou une absence de mobilité (ankylose) avec un son aigu à la percussion (son métallique). La présence de radioclarité. Signes radiologiques de résorption liée à infection (résorption inflammatoire), résorption liée à ankylose (résorption de remplacement) ou les deux. Quand ankylose arrive chez un patient en croissance, l'infra-position de la dent créera très probablement des perturbations dans la croissance alvéolaire et faciale pendant le court, moyen et long terme.

Apex ouvert – Le patient peut présenter des symptômes ou pas ; la présence d'œdème ou de fistule ; la dent présenterait une mobilité excessive ou une absence de mobilité (ankylose) avec un son aigu à la percussion (son métallique). Dans le cas d'ankylose, la dent devient petit à petit infra-positionnée. La présence de radioclarité. Signes radiologiques de résorption liée à infection (résorption inflammatoire), résorption liée à ankylose (résorption de remplacement) ou absence de poursuite de l'édification radiculaire. Quand ankylose arrive chez un patient en croissance, l'infra-position de la dent créera très probablement des perturbations dans la croissance alvéolaire et faciale pendant le court, moyen et long terme.

Le soin de suivi à long terme (perte de dent ou infraclusion)

La prise en charge de suivi demande la bonne coordination entre le professionnel de santé traitant initial et les spécialistes de soins secondaires (par ex : une équipe pluridisciplinaire comme un orthodontiste et un pédodontiste et/ou endodontiste) avec une expérience

adaptée et formés dans la prise en charge holistique des traumatismes dento-alvéolaires complexes. L'équipe bénéficiera d'autres spécialistes qui apporteront des soins à long terme comme un bridge collé, une transplantation ou un implant. Dans les situations où l'accès à une équipe pluridisciplinaire ne serait pas possible, les dentistes peuvent être uniquement attendus à donner les soins de suivi et traitement selon leur expérience, formation et compétence.

Les patients ou les parents et leurs enfants ont besoin d'être complètement informés du pronostic d'une dent expulsée **le plus tôt possible**. Ils doivent s'engager de A à Z dans le processus de la prise de décision. De plus, le coût potentiel et le temps nécessaire pour les options de traitement différentes doivent être discutés ouvertement.

Dans le cas où les dents sont perdues dans la phase d'urgence suite au trauma ou seront probablement perdues plus tard, il est prudent de tenir la discussion avec les collègues convenables qui ont des compétences dans la gestion de ces cas, plus particulièrement chez les patients en croissance. Idéalement, la discussion doit avoir lieu avant que la dent montre les signes d'infraclusion. Les choix de traitement appropriés comprendraient la décoronation, l'autotransplantation, un bridge collé, une prothèse amovible partielle ou une fermeture orthodontique de l'espace avec ou sans modification au composite. Les décisions de traitement sont basées sur une discussion adéquate avec le patient ou l'enfant et ses parents et le savoir-faire du praticien dans le but de garder toute possibilité de traitements jusqu'à ce que la maturation soit obtenue. La décision de réaliser la décoronation est prise quand la dent ankylosée montre des signes d'infraclusion qui sont jugés esthétiquement inacceptables et ne peuvent pas être corrigés par un traitement de reconstitution simple.^{41,45} Après la finition de la croissance, le traitement implantaire peut être envisagé. Les lecteurs se reportèrent aux manuels et articles des journaux pertinents pour une lecture approfondie concernant ces procédures.

Ensemble de résultats principaux (Core Outcome Set (COS) en anglais)

L'Association Internationale de Traumatologie Dentaire (AITD) a conçu récemment un COS pour les BTD chez les enfants et les adultes.⁸⁶ Ceci fut un des premiers COS en odontologie et suit un consensus robuste de méthodologie et il a été étayé par une revue systématique des résultats utilisés dans la littérature des traumatismes.⁸⁷ Certains résultats ont été identifiés

comme récurrents à travers de différents types de blessures. Ces résultats ont été alors identifiés comme « génériques » (c'est-à-dire pertinents à toutes les BTD. Les résultats spécifiques aux blessures ont été aussi déterminés comme ces résultats-là étaient liés à seulement une ou plusieurs BTD particulières. En plus, l'étude a établi par quoi, comment, quand et par qui ces résultats doivent être mesurés. Des informations supplémentaires pour chaque résultat sont décrites dans l'article original⁸⁶ avec des matériaux supplémentaires disponibles dans le site du journal Dental Traumatology.

Résultats génériques :

- Cicatrisation parodontale
- Cicatrisation de l'espace pulpaire (pour les dents avec apex ouvert)
- Douleur
- Décoloration
- Perte de dent
- Qualité de vie
- Esthétiques (perception du patient)
- Anxiété liée au trauma dentaire
- Nombre de visites cliniques

Résultats spécifiques aux blessures :

- Infraclusion

Pistes de recherches futurs – les sujets discutés mais qui ne sont pas inclus comme recommandations dans ces Directives

Plusieurs traitements promettant pour les dents expulsées ont été discutés dans le groupe de consensus. Certaines indications de ces traitements ont une certaine preuve expérimentale et d'autres sont utilisées dans la pratique clinique. Selon les membres du groupe de travail, il y a actuellement une insuffisance de poids ou de qualité dans les épreuves cliniques et/ou expérimentales pour que ces méthodes soient recommandées dans ces Directives. Le groupe recommande davantage de recherches et documentations pour les suivants :

- Revascularisation de l'espace pulpaire – voir les Directives publiées par the American Association of Endodontics (AAE)⁸⁸ et the European Society of Endodontology (ESE).⁸⁹

- Les types de contention et la durée de temps optimaux liés à la cicatrisation parodontale et pulpaire
- Effet sur la cicatrisation quand une anesthésique locale avec vasoconstricteur est utilisée
- Effets des antibiotiques topiques et systémiques sur la cicatrisation et la résorption radiculaire
- Effets des corticoïdes intra-canaux sur la cicatrisation et la résorption radiculaire
- Le développement à long terme ou rétablissement de la crête alvéolaire suite à la réimplantation et la décoronation
- Effet sur la régénération parodontale au rétablissement de la fonction normale
- La cicatrisation parodontale suite à la réimplantation dentaire
- Les soins à domicile suite à la réimplantation dentaire

Démentis : Ces Directives ont l'intention de donner des informations pour les professionnels de santé qui soignent les patients avec trauma dentaires. Ils représentent les directives actuelles les meilleurs fondées sur épreuve dans la recherche de la littérature et d'opinions professionnelles. Comme c'est le cas pour toutes les directives, il faut que le professionnel de santé utilise son jugement clinique dicté par les conditions présentées dans toutes situations traumatiques données. L'AITD ne garantit pas de résultats favorables en poursuivant les Directives, mais utiliser les procédures recommandées peut maximiser le taux de succès.

Références

1. Glendor U, Halling A, Andersson L, Eilert-Petersson E. Incidence of traumatic tooth injuries in children and adolescents in the county of Vastmanland, Sweden. *Swed Dent J*. 1996;20:15-28.
2. Andreasen JO, Andreasen FM, Tsilingaridis G. Avulsions. In: Andreasen JO, Andreasen FM, Andersson L, editors: *Textbook and color atlas of traumatic injuries to the teeth*. Oxford: Wiley Blackwell; 2019: 486-520.
3. Andreasen JO, Hjørting-Hansen E. Replantation of teeth. I. Radiographic and clinical study of 110 human teeth replanted after accidental loss. *Acta Odontol Scand*. 1966;24:263-86.
4. Andersson L, Bodin I, Sorensen S. Progression of root resorption following replantation of human teeth after extended extraoral storage. *Endod Dent Traumatol*. 1989;5:38-47.
5. Andersson L, Bodin I. Avulsed human teeth replanted within 15 minutes--a long-term clinical follow-up study. *Endod Dent Traumatol*. 1990;6:37-42.
6. Andreasen JO, Borum MK, Andreasen FM. Replantation of 400 avulsed permanent incisors. 3. Factors related to root growth. *Endod Dent Traumatol*. 1995;11:69-75.
7. Andreasen JO, Borum MK, Jacobsen HL, Andreasen FM. Replantation of 400 avulsed permanent incisors. 4. Factors related to periodontal ligament healing. *Endod Dent Traumatol*. 1995;11:76-89.
8. Andreasen JO, Borum MK, Jacobsen HL, Andreasen FM. Replantation of 400 avulsed permanent incisors. 2. Factors related to pulpal healing. *Endod Dent Traumatol*. 1995;11:59-68.
9. Andreasen JO, Borum MK, Jacobsen HL, Andreasen FM. Replantation of 400 avulsed permanent incisors. 1. Diagnosis of healing complications. *Endod Dent Traumatol*. 1995;11:51-8.
10. Barrett EJ, Kenny DJ. Survival of avulsed permanent maxillary incisors in children following delayed replantation. *Endod Dent Traumatol*. 1997;13:269-75.
11. Barrett EJ, Kenny DJ. Avulsed permanent teeth: A review of the literature and treatment guidelines. *Endod Dent Traumatol*. 1997;13:153-63.
12. Ebeleseder KA, Friehs S, Ruda C, Pertl C, Glockner K, Hulla H. A study of replanted permanent teeth in different age groups. *Endod Dent Traumatol*. 1998;14:274-8.
13. Andreasen JO, Andreasen FM, Skeie A, Hjørting-Hansen E, Schwartz O. Effect of treatment delay upon pulp and periodontal healing of traumatic dental injuries - a review

article. *Dent Traumatol* 2002;18:116-28.

14. Kargul B, Welbury R. An audit of the time to initial treatment in avulsion injuries. *Dent Traumatol*. 2009;25:123-5.

15. Tzigkounakis V, Merglova V, Hecova H, Netolicky J. Retrospective clinical study of 90 avulsed permanent teeth in 58 children. *Dent Traumatol*. 2008;24:598-602.

16. Bastos JV, Ilma de Souza Cortes M, Andrade Goulart EM, Colosimo EA, Gomez RS, Dutra WO. Age and timing of pulp extirpation as major factors associated with inflammatory root resorption in replanted permanent teeth. *J Endod*. 2014;40:366-71.

17. Day PF, Duggal M, Nazzal H. Interventions for treating traumatised permanent front teeth: Avulsed (knocked out) and replanted. *Cochrane Database Syst Rev*. 2019;2:CD006542.

18. Wang G, Wang C, Qin M. A retrospective study of survival of 196 replanted permanent teeth in children. *Dent Traumatol*. 2019;35:251-8.

19. Andersson L, Andreasen JO, Day P, Heithersay G, Trope M, Diangelis AJ, et al. International Association of Dental Traumatology guidelines for the management of traumatic dental injuries: 2. Avulsion of permanent teeth. *Dent Traumatol*. 2012;28:88-96.

20. Diangelis AJ, Andreasen JO, Ebeleseder KA, Kenny DJ, Trope M, Sigurdsson A, et al. International Association of Dental Traumatology guidelines for the management of traumatic dental injuries: 1. Fractures and luxations of permanent teeth. *Dent Traumatol*. 2012;28:2-12.

21. Malmgren B, Andreasen JO, Flores MT, Robertson A, DiAngelis AJ, Andersson L, et al. International Association of Dental Traumatology guidelines for the management of traumatic dental injuries: 3. Injuries in the primary dentition. *Dent Traumatol*. 2012;28:174-82.

22. Al-Asfour A, Andersson L. The effect of a leaflet given to parents for first aid measures after tooth avulsion. *Dent Traumatol* 2008;24:515-21.

23. Al-Asfour A, Andersson L, Al-Jame Q. School teachers' knowledge of tooth avulsion and dental first aid before and after receiving information about avulsed teeth and replantation. *Dent Traumatol*. 2008;24:43-9.

24. Al-Jame Q, Andersson L, Al-Asfour A. Kuwaiti parents' knowledge of first-aid measures of avulsion and replantation of teeth. *Med Princ Pract*. 2007;16:274-9.

25. Al-Sane M, Bourisly N, Almulla T, Andersson L. Laypeoples' preferred sources of health information on the emergency management of tooth avulsion. *Dent Traumatol*.

2011;27:432-7.

26. Andersson L, Al-Asfour A, Al-Jame Q. Knowledge of first-aid measures of avulsion and replantation of teeth: An interview of 221 kuwaiti schoolchildren. *Dent Traumatol.* 2006;22:57-65.

27. Flores MT, Andersson L, Andreasen JO, Bakland LK, Malmgren B, Barnett F, et al. Guidelines for the management of traumatic dental injuries. II. Avulsion of permanent teeth. *Dent Traumatol.* 2007;23:130-6.

28. Adnan S, Lone MM, Khan FR, Hussain SM, Nagi SE. Which is the most recommended medium for the storage and transport of avulsed teeth? A systematic review. *Dent Traumatol.* 2018;34:59-70.

29. Flores MT, M. AS, L. A. Information to the public, patients and emergency services on traumatic dental injuries. In: Andreasen JO, Andreasen FM, Andersson L, editors: *Textbook and color atlas of traumatic injuries to the teeth.* Oxford: Wiley Blackwell. 2019:992-1008.

30. Andreasen JO. Effect of extra-alveolar period and storage media upon periodontal and pulpal healing after replantation of mature permanent incisors in monkeys. *Int J Oral Surg.* 1981;10:43-53.

31. Barbizam JV, Massarwa R, da Silva LA, da Silva RA, Nelson-Filho P, Consolaro A, et al. Histopathological evaluation of the effects of variable extraoral dry times and enamel matrix proteins (enamel matrix derivatives) application on replanted dogs' teeth. *Dent Traumatol.* 2015;31:29-34.

32. Kwan SC, Johnson JD, Cohenca N. The effect of splint material and thickness on tooth mobility after extraction and replantation using a human cadaveric model. *Dent Traumatol.* 2012;28:277-81.

33. Ben Hassan MW, Andersson L, Lucas PW. Stiffness characteristics of splints for fixation of traumatized teeth. *Dent Traumatol.* 2016;32:140-5.

34. Hammarstrom L, Blomlof L, Feiglin B, Andersson L, Lindskog S. Replantation of teeth and antibiotic treatment. *Endod Dent Traumatol.* 1986;2:51-7.

35. Sae-Lim V, Wang CY, Choi GW, Trope M. The effect of systemic tetracycline on resorption of dried replanted dogs' teeth. *Endod Dent Traumatol.* 1998;14:127-32.

36. Rhee P, Nunley MK, Demetriades D, Velmahos G, Doucet JJ. Tetanus and trauma: A review and recommendations. *J Trauma.* 2005;58:1082-8.

37. Stevenson T, Rodeheaver G, Golden G, Edgerton MD, Wells J, Edlich R. Damage to tissue defenses by vasoconstrictors. *J Am Coll Emerg Phys.* 1975;4:532-5.
38. Trope M, Moshonov J, Nissan R, Buxt P, Yesilsoy C. Short vs. Long-term calcium hydroxide treatment of established inflammatory root resorption in replanted dog teeth. *Endod Dent Traumatol.* 1995;11:124-8.
39. Trope M, Yesilsoy C, Koren L, Moshonov J, Friedman S. Effect of different endodontic treatment protocols on periodontal repair and root resorption of replanted dog teeth. *J Endod.* 1992;18:492-6.
40. Andreasen JO. Periodontal healing after replantation of traumatically avulsed human teeth: Assessment by mobility testing and radiography. *Acta Odontol Scand.* 1975;33:325-35.
41. Malmgren B, Malmgren O. Rate of infraposition of reimplanted ankylosed incisors related to age and growth in children and adolescents. *Dent Traumatol.* 2002;18:28-36.
42. Malmgren B, Malmgren O, Andreasen JO. Alveolar bone development after decoronation of ankylosed teeth. *Endod Topics.* 2006;14:35-40.
43. Trope M. Avulsion and replantation. *Refuat Hapeh Vehashinayim* 2002;19: 6-15, 76.
44. Trope M. Clinical management of the avulsed tooth: Present strategies and future directions. *Dent Traumatol.* 2002;18:1-11.
45. Malmgren B, Tsilingaridis G, Malmgren O. Long-term follow up of 103 ankylosed permanent incisors surgically treated with decoronation - a retrospective cohort study. *Dent Traumatol.* 2015;31:184-9.
46. Cohenca N, Stabholz A. Decoronation-a conservative method to treat ankylosed teeth for preservation of alveolar ridge prior to permanent prosthetic reconstruction: Literature review and case presentation. *Dent Traumatol.* 2007;23:87-94.
47. Hinckfuss S, Messer LB. Splinting duration and periodontal outcomes for replanted avulsed teeth. A systematic review. *Dent Traumatol.* 2009;25:150-7.
48. Kahler B, Rossi-Fedele G, Chugal N, Lin LM. An evidence-based review of the efficacy of treatment approaches for immature permanent teeth with pulp necrosis. *J Endod.* 2017;43:1052-7.
49. Kim SG, Malek M, Sigurdsson A, Lin LM, Kahler B. Regenerative endodontics: A comprehensive review. *Int Endod. J* 2018.
50. Barnett P. Alternatives to sedation for painful procedures. *Pediatr Emerg Care.* 2009;25:415-9.

51. Mariano MD, Watson MD, Loland MD, Chu MD, Cheng MD, Mehta SH, et al. Bilateral infraorbital nerve blocks decrease postoperative pain but do not reduce time to discharge following outpatient nasal surgery. *Can J Anaesth*. 2009;56:584-9.
52. Karkut B, Reader A, Drum M, Nusstein J, Beck M. A comparison of the local anesthetic efficacy of the extraoral versus the intraoral infraorbital nerve block. *J Am Dent Assoc* 2010;141:185-92.
53. Petrino JA, Boda KK, Shambarger S, Bowles WR, McClanahan SB. Challenges in regenerative endodontics: A case series. *J Endod*. 2010;36:536-41.
54. Ahn J, Pogrel MA. The effects of 2% lidocaine with 1:100,000 epinephrine on pulpal and gingival blood flow. *Oral Surg Oral Med Oral Pathol Oral Radiol Endod*. 1998;85:197-202.
55. Kim S, Edwall L, Trowbridge H, Chien S. Effects of local anesthetics on pulpal blood flow in dogs. *J Dent Res*. 1984;63:650-2.
56. Andreasen JO, Storgaard Jensen S, Sae-Lim V. The role of antibiotics in preventing healing complications after traumatic dental injuries: A literature review. *Endod Topics*. 2006;14:80-92.
57. Cvek M, Cleaton-Jones P, Austin J, Lownie J, Kling M, Fatti P. Effect of topical application of doxycycline on pulp revascularization and periodontal healing in reimplanted monkey incisors. *Endod Dent Traumatol*. 1990;6:170-6.
58. Kling M, Cvek M, Mejare I. Rate and predictability of pulp revascularization in therapeutically reimplanted permanent incisors. *Endod Dent Traumatol*. 1986;2:83-9.
59. Cvek M, Cleaton-Jones P, Austin J, Lownie J, Kling M, Fatti P. Pulp revascularization in reimplanted immature monkey incisors--predictability and the effect of antibiotic systemic prophylaxis. *Endod Dent Traumatol*. 1990;6:157-69.
60. Ritter AL, Ritter AV, Murrah V, Sigurdsson A, Trope M. Pulp revascularization of replanted immature dog teeth after treatment with minocycline and doxycycline assessed by laser doppler flowmetry, radiography, and histology. *Dent Traumatol*. 2004;20:75-84.
61. Yanpiset K, Trope M. Pulp revascularization of replanted immature dog teeth after different treatment methods. *Endod Dent Traumatol*. 2000;16:211-7.
62. Tsilingaridis G, Malmgren B, Skutberg C, Malmgren O. The effect of topical treatment with doxycycline compared to saline on 66 avulsed permanent teeth--a retrospective casecontrol

study. Dent Traumatol. 2015;31:171-6.

63. McClure CC, Cataldi JR, O'Leary ST. Vaccine hesitancy: Where we are and where we are going? Clin Ther. 2017;39:1550-62.

64. Trope M. Avulsion of permanent teeth: Theory to practice. Dent Traumatol. 2011;27:281-94.

65. Andersson L, Lindskog S, Blomlof L, Hedstrom KG, Hammarstrom L. Effect of masticatory stimulation on dentoalveolar ankylosis after experimental tooth replantation. Endod Dent Traumatol. 1985;1:13-6.

66. Andreasen JO. The effect of splinting upon periodontal healing after replantation of permanent incisors in monkeys. Acta Odontol Scand. 33 1975:313-23.

67. Berthold C, Auer FJ, Potapov S, Petschelt A. Influence of wire extension and type on splint rigidity--evaluation by a dynamic and a static measuring method. Dent Traumatol. 2011;27:422-31.

68. Kahler B, Heithersay GS. An evidence-based appraisal of splinting luxated, avulsed and root-fractured teeth. Dent Traumatol. 2008;24:2-10.

69. Mandel U, Viidik A. Effect of splinting on the mechanical and histological properties of the healing periodontal ligament in the vervet monkey (*Cercopithecus aethiops*). Arch Oral Biol. 1989;34:209-17.

70. Oikarinen K. Tooth splinting-a review of the literature and consideration of the versatility of a wire-composite splint. Endod Dent Traumatol. 1990;6:237-50.

71. Oikarinen K, Andreasen JO, Andreasen FM. Rigidity of various fixation methods used as dental splints. Endod Dent Traumatol. 1992;8:113-9.

72. von Arx T, Filippi A, Lussi A. Comparison of a new dental trauma splint device (tts) with three commonly used splinting techniques. Dent Traumatol. 2001;17:266-74.

73. Abbott PV, Heithersay GS, Hume WR. Release and diffusion through human tooth roots in vitro of corticosteroid and tetracycline trace molecules from ledermix paste. Endod Dent Traumatol. 1988;4:55-62.

74. Abbott PV, Hume WR, Heithersay GS. Effects of combining ledermix and calcium hydroxide pastes on the diffusion of corticosteroid and tetracycline through human roots in vitro. Endod Dent Traumatol. 1989;5:188-92.

75. Andreasen JO. The effect of pulp extirpation or root canal treatment of periodontal healing after replantation of permanent incisors in monkeys. J Endod. 1981;7:245-52.

76. Bryson EC, Levin L, Banchs F, Abbott PV, Trope M. Effect of immediate intracanal placement of ledermix paste on healing of replanted dog teeth after extended dry times. *Dent Traumatol.* 2002;18:316-21.
77. Day PF, Duggal MS, High AS, Robertson A, Gregg TA, Ashley PF, et al. Discoloration of teeth after avulsion and replantation: Results from a multicenter randomized controlled trial. *J Endod.* 2011;37:1052-7.
78. Day PF, Gregg TA, Ashley P, Welbury RR, Cole BO, High AS, et al. Periodontal healing following avulsion and replantation of teeth: A multi-centre randomized controlled trial to compare two root canal medicaments. *Dent Traumatol.* 2012;28:55-64.
79. Kirakozova A, Teixeira FB, Curran AE, Gu F, Tawil PZ, Trope M. Effect of intracanal corticosteroids on healing of replanted dog teeth after extended dry times. *J Endod.* 2009;35:663-7.
80. Wong KS, Sae-Lim V. The effect of intracanal ledermix on root resorption of delayedreplanted monkey teeth. *Dent Traumatol.* 2002;18:309-15.
81. Stewart CJ, Elledge RO, Kinirons MJ, Welbury RR. Factors affecting the timing of pulp extirpation in a sample of 66 replanted avulsed teeth in children and adolescents. *Dent Traumatol.* 2008;24:625-7.
82. Andreasen JO, Farik B, Munksgaard EC. Long-term calcium hydroxide as a root canal dressing may increase risk of root fracture. *Dent Traumatol.* 2002;18:134-7.
83. Rosenberg B, Murray PE, Namerow K. The effect of calcium hydroxide root filling on dentin fracture strength. *Dent Traumatol.* 2007;23:26-9.
84. Chen H, Teixeira FB, Ritter AL, Levin L, Trope M. The effect of intracanal antiinflammatory medicaments on external root resorption of replanted dog teeth after extended extra-oral dry time. *Dent Traumatol.* 2008;24:74-8.
85. Abd-Elmeguid A, ElSalhy M, Yu DC. Pulp canal obliteration after replantation of avulsed immature teeth: A systematic review. *Dent Traumatol.* 2015;31:437-41.
86. Kenny KP, Day PF, Sharif MO, Parashos P, Lauridsen E, Feldens CA, et al. What are the important outcomes in traumatic dental injuries? An international approach to the development of a core outcome set. *Dental Traumatol.* 2018;34:4-11.
87. Sharif MO, Tejani-Sharif A, Kenny K, Day PF. A systematic review of outcome measures used in clinical trials of treatment interventions following traumatic dental injuries. *Dental*

Traumatol. 2015;31:422-8.

88. American Association of Endodontists. Regenerative Endodontics.

<https://www.aae.org/specialty/clinical-resources/regenerative-endodontics/>

89. Galler KM, Krastl G, Simon S, Van Gorp G, Meschi N, Vahedi B, et al. European Society of Endodontology position statement: Revitalization procedures. Int Endod J. 2016;49:717-23.

Directives de l'Association Internationale de la Traumatologie Dentaire pour la prise en charge des blessures traumatiques dentaires : 3. Blessures dans la dentition déciduale

Peter Day¹, Marie Therese Flores², Anne O'Connell³, Paul V. Abbott⁴, Georgios Tsilingaridis⁵, Ashraf F. Fouad⁶, Nestor Cohenca⁷, Eva Lauridsen⁸, Cecilia Bourguignon⁹, Lamar Hicks¹⁰, Jens Ove Andreasen¹¹, Zafer C. Cehreli¹², Stephen Harlamb¹³, Bill Kahler¹⁴, Adeleke Oginni¹⁵, Marc Semper¹⁶, Liran Levin¹⁷.

1.School of of Dentistry at the University of Leeds and Community Dental Service Bradford District Care NHS Trust.

2.Department of Pediatric Dentistry, Faculty of Dentistry, Universidad de Valparaíso, Valparaíso, Chile.

3.Paediatric Dentistry, Dublin Dental University Hospital, Trinity College Dublin, The University of Dublin, Ireland.

4.UWA Dental School, University of Western Australia.

5.Karolinska Institutet, Department of Dental Medicine, Division of Orthodontics and Pediatric Dentistry, Huddinge & Center for Pediatric Oral Health Research, Stockholm, Sweden.

6.Adams School of Dentistry, University of North Carolina, Chapel Hill, NC, USA.

7.Department of Pediatric Dentistry, University of Washington and Seattle Children's Hospital. Seattle, WA

8.Resource Center for Rare Oral Diseases, Copenhagen University Hospital, Denmark.

9.Private Practice, Paris, France.

10.Division of Endodontics, University of Maryland School of Dentistry, UMB, Baltimore, Maryland, USA.

11.Resource Centre for Rare Oral Diseases, Department of Oral and Maxillofacial Surgery, University Hospital in Copenhagen (Rigshospitalet), Copenhagen, Denmark.

12.Department of Pediatric Dentistry, Faculty of Dentistry, Hacettepe University, Ankara, Turkey.

13.Faculty of Medicine and Health, The University of Sydney, Sydney, NSW, Australia.

14.School of Dentistry, The University of Queensland, Australia.

15. Faculty of Dentistry, College of Health Sciences, Obafemi Awolowo University, Ile-Ife, Nigeria.

16. Specialist Private Practice, Bremen, Germany.

17. Faculty of Medicine and Dentistry, University of Alberta, Canada.

Cet article a été accepté pour publier et a été examiné complètement par les pairs mais n'a pas reçu de mise en forme, de composition, de pagination ni de processus de correction, ce qui pourrait conduire à la différence entre cette version et la Version de Record. Veuillez citer cet article comme doi: [10.1111/EDT.12576](https://doi.org/10.1111/EDT.12576)

Mots clés : Trauma, expulsion, fracture dentaire, prévention, luxation

Titre raccourci : Directives de l’AITD des blessures traumatiques dentaires : Blessures dans la denture déciduale

Correspondance et réimpression demande à :

Prof. Liran Levin – Chair of the IADT Guidelines Committee

University of Alberta, Faculty of Medicine & Dentistry

5-468 Edmonton Clinic Health Academy

11405 - 87 Avenue NW, 5th Floor

Edmonton AB T6G 1C9

E-mail: liran@ualberta.ca

Reconnaissance et intérêt concurrents :

Les auteurs déclarent qu’il n’y a pas d’intérêt concurrent concernant le manuscrit au-dessus.

Aucun financement n’est reçu pour le travail présenté.

Remerciement au Dental Trauma Guide pour les images.

Déclaration éthique : il n’y a pas eu besoin d’approbation éthique pour cet article

PROFESSOR MARIE THERESE FLORES (Orcid ID : 0000-0003-2412-190X)

PROFESSOR PAUL VINCENT ABBOTT (Orcid ID : 0000-0001-5727-4211)

DR GEORGIOS TSILINGARIDIS (Orcid ID : 0000-0001-5361-5840)

PROFESSOR ASHRAF F. FOUAD (Orcid ID : 0000-0001-6368-1665)

PROFESSOR NESTOR COHENCA (Orcid ID : 0000-0002-0603-5437)

DR EVA LAURIDSEN (Orcid ID : 0000-0003-0859-7262)

DR BILL KAHLER (Orcid ID : 0000-0002-4181-3871)

PROFESSOR LIRAN LEVIN (Orcid ID : 0000-0002-8123-7936)

Type d'article : Revue de la littérature

Directives de l'Association Internationale de la Traumatologie Dentaire pour la prise en charge des blessures traumatiques dentaires : 3. Blessures dans la dentition déciduale

Abstract

Les blessures traumatiques de la denture déciduale présentent des problèmes particuliers qui nécessitent souvent une gestion beaucoup plus différente quand elle est comparée à celle de la denture permanente. L'Association Internationale de la Traumatologie Dentaire (AITD) a développé ces Directives comme un consensus après une revue complète de la littérature en odontologie et des discussions du groupe de travail. Des chercheurs et cliniciens expérimentés de spécialités variées et la communauté des dentistes généralistes sont inclus dans ce groupe de travail. Dans le cas où les données publiées n'étaient pas concluantes, les recommandations étaient basées sur les opinions accordées du groupe de travail. Elles ont été revues et validées par les membres du conseil d'administration de l'AITD.

L'objectif primaire de ces Directives est à donner aux cliniciens une approche pour la prise en charge immédiate ou urgente des blessures aux dents déciduales la mieux fondée sur épreuve dans la recherche de littérature et d'opinions d'expert. L'AITD ne peut guère garantir d'une

suite favorable malgré l'application stricte desdites Directives. Cependant, l'AITD croit que leur application peut maximiser la probabilité de résultats favorables.

Introduction

Les blessures sont une menace majeure à leur santé et sont généralement un problème négligé de la santé publique.¹ Pour les enfants de 0-6 ans, les trauma oraux représentent 18% de toutes les blessures physiques et la bouche est la seconde région la plus touchée du corps.² Une méta-analyse récente sur les blessures traumatiques dentaires (BTD) révèle une prévalence de 22,7% touchant les dents primaires dans le monde.³ Les BTD récurrentes sont fréquemment retrouvées chez les enfants.⁴

Des chutes, collisions involontaires et les activités de loisir sont les raisons les plus communes pour les BTD, plus particulièrement quand les enfants apprennent à marcher à quatre pattes, à marcher, à courir et à s'adapter à leur environnement physique.⁵ Elles commencent généralement entre l'âge de 2 à 6 ans⁴⁻⁷ avec les blessures aux tissus parodontaux qui se produisent les plus fréquemment.^{6,8} Les enfants ayant ces trauma se présentent à plusieurs cadres de santé, comprenant les dentistes généralistes, les services médicaux d'urgence, les pharmaciens, les cliniques dentaires communautaires et les spécialistes dentaires. Par conséquent, chaque prestataire a besoin d'avoir des connaissances, des compétences et d'entraînements appropriés en comment gérer les enfants ayant des BTD à leur denture déciduale.

Les Directives des dents primaires contiennent les recommandations pour le diagnostic et la gestion des blessures traumatiques de la denture primaire, supposant que l'enfant est en bonne santé et ait une denture primaire saine sans carie. Les stratégies de prise en charge changeraient où plusieurs dents sont blessées. Beaucoup d'articles ont contribué au contenu de ces Directives et le Tableau de Traitements et ces articles ne sont pas mentionnés nulle part dans ce texte d'introduction.⁹⁻¹⁵

La présentation initiale et minimiser l'anxiété de l'enfant et du parent :

La gestion des BTD chez les enfants est stressante aussi bien pour l'enfant que les parents. Il peut être un défi pour l'équipe dentaire. Une BTD de la denture primaire pourrait être souvent la raison de la première visite chez le dentiste. Minimiser l'anxiété de l'enfant et des parents ou d'autres travailleurs sociaux pendant la première visite est essentiel. A ce jeune âge,

Cet article est protégé par les droits d'auteurs. Tous droits réservés

l'enfant pourrait refuser à coopérer pour un examen poussé, une radiographie ou un traitement. La technique « Knee to knee »¹ peut être utile pendant l'examen du jeune enfant. Les informations en comment entreprendre un examen chez un enfant avec une BTD à leur denture primaire peut être retrouvée dans les manuels actuels¹⁶⁻¹⁸ ou peut être vues dans la vidéo suivante (<http://tinyurl.com/kneetokneeexamination>). Où qu'il soit possible, la prise en charge d'urgence et le suivi des soins doivent être réalisées par une équipe orientée en pédodontie qui a de l'expérience et de la compétence dans la gestion des blessures orales pédiatriques. Ces équipes sont les meilleures placées pour l'accès au diagnostic et aux traitements spécialisés, comprenant la sédation et l'anesthésie générale et la gestion de la douleur afin de prévenir ou minimiser la souffrance.¹⁹

Une approche structurée :

Il est essentiel que les cliniciens adoptent une approche structurée à gérer les blessures traumatiques dentaires. Cela comprend la prise des antécédents, l'examen clinique, rassembler les résultats des tests et comment ces informations sont enregistrées. La littérature montre que l'utilisation d'une prise des historiques structurée au premier rendez-vous conduit à une amélioration significative dans la qualité des registres de trauma impliquant la denture permanente.^{5,20} Il y a une variété d'historiques structurés disponibles dans les manuels actuels⁶⁻¹⁸ ou utilisés dans de différents centres de spécialistes.^{21,22} Les photographies extra-orales et intra-orales jouent un rôle d'enregistrement permanent des blessures reçues et sont fortement recommandées.

Évaluation initiale :

Obtenir un historique minutieux médical, social (comprenant ceux qui accompagnent l'enfant), dentaire et de l'accident. Examiner minutieusement la tête et le cou et en intra-oral pour les blessures des tissus osseux et des tissus mous.^{17,18} Être alerté aux blessures concomitantes incluant les blessures de la tête, les fractures faciales, les fragments dentaires perdus ou les lacérations. Demander un examen médical si nécessaire.

¹ NLDR : une technique d'examen où l'enfant s'allonge sur les cuisses du praticien et regarde directement au parent. Le praticien s'installe à ce que leur genoux soient contre les genoux du parent.

Blessures des tissus mous :

Il est essentiel d'identifier, d'enregistrer et diagnostiquer les blessures extra-orales et intra-orales des tissus mous.^{18,23} Les lèvres, les muqueuses orales, la gencive libre et attachée et les freins doivent être vérifiés pour les lacérations et les hématomes. Les lèvres doivent être examinées pour la possibilité d'enfouissement des fragments dentaires. La présence d'une blessure des tissus mous est fortement associée avec la poursuite d'un soin urgent. De telles blessures sont retrouvées le plus souvent parmi le groupe d'âge de 0-3 ans.²⁴ La gestion des tissus mous au-delà du premier soin doit être réalisée par une équipe orientée en pédodontie avec de l'expérience dans les trauma oraux pédiatriques. L'implication parentale aux soins à domicile pour les blessures des tissus mous à la gencive est cruciale et influencera les résultats de cicatrisation des dents et des tissus mous. Les instructions de soins à domicile pour les parents concernant les blessures intra-orales des tissus mous sont décrites plus bas dans ces Directives.

Tests, décoloration coronaire et radiographies :

Les photographies extra-orales et intra-orales sont fortement recommandées. Les tests de la sensibilité pulpaire sont peu fiables sur les dents primaires et ne sont donc pas recommandés. La mobilité dentaire, la couleur, la sensibilité à la pression manuelle et la position ou le déplacement doivent être enregistrés.

La couleur des dents traumatisées ou saines doivent être notées à chaque visite. La décoloration est la complication la plus commune suite aux luxations.^{8,25-27} La décoloration pourrait s'atténuer et la dent pourrait regagner sa teinte originelle au-delà d'une période des semaines ou des mois.^{8, 28-30} Les dents avec une décoloration noire persistante pourraient rester asymptomatiques cliniquement et normales radiologiquement. Ou elles pourraient se développer des parodontites apicales (avec ou sans symptômes).^{31,32} Le traitement canalaire n'est pas indiqué pour les dents décolorées sauf s'il y a des signes cliniques ou radiologiques d'infection du système canalaire.^{18,33}

Tous les efforts ont été donnés dans ces Directives à réduire le nombre de radiographies nécessaires pour un diagnostic précis, minimisant ainsi l'exposition de l'enfant à l'irradiation. Pour les radiographies essentielles, la protection à l'irradiation comprend l'utilisation d'un

collier thyroïdien où la thyroïde est sur le trajet du rayon d'irradiation primaire³⁴ et un tablier de plomb quand les parents tiennent leur enfant. Les risques associés à l'irradiation pour les enfants sont un souci comme ils sont substantiellement susceptibles aux effets, suite à l'exposition d'irradiation, du développement de plupart des cancers que les adultes. Cela est dû à leur espérance de vie qui est plus longue et à la sensibilité radiologique accrue de certains organes et tissus en développement.^{35,36} De ce fait, les praticiens doivent s'interroger chaque radiographie prise et se demander de façon consciente si des radiographies supplémentaires vont affecter positivement le diagnostic ou le traitement donné à l'enfant. Il faut que les cliniciens travaillent sous le principe d'ALARA (As Low As Reasonably Achievable en anglais pour aussi bas que raisonnablement possible) afin de minimiser la dose d'irradiation. L'utilisation du CBCT suite à une BTD chez les jeunes enfants est rarement indiquée.³⁷

Diagnostic :

Une approche de diagnostic prudente et systématique est essentielle. Les praticiens doivent identifier toutes blessures à chaque dent comprenant aussi bien les blessures des tissus durs (ex : fractures) et les blessures parodontales (ex : luxations). Quand les trauma concomitants se produisent dans la denture primaire suite à l'extrusion et luxation latérale, ils ont un impact préjudiciable sur la survie de la pulpe.²⁷ Le Tableau d'accompagnement et le diagramme d'éclaireur de trauma (www.dentaltraumaguide.org) aident les cliniciens à identifier toutes blessures possibles pour chaque dent traumatisée.

Trauma volontaires (non lié à accident) :

Les trauma dentaires et faciaux peuvent arriver dans le cas des blessures volontaires. Les cliniciens doivent vérifier si l'historique de l'accident et les blessures subies sont cohérents. Dans le cas où il y a suspicion d'abus, on s'organise à adresser rapidement le patient pour un examen physique complet et une investigation de l'incident. Le renvoi doit suivre les protocoles locaux qui est au-delà de la portée de ces Directives.

Impact des trauma oro-faciaux et ceux des dents primaires sur la denture permanente :

Il y a un rapport intime anatomique entre l'apex de la racine de la dent déciduale et le germe de la dent permanente sous-jacente. Certaines des conséquences dans le développement de

la denture permanente comme la malformation dentaire, des dents impactées et la perturbation d'éruption peuvent se produire suite à un traumatisme aux dent déçiduales et à l'os alvéolaire.³⁸⁻⁴⁴ L'intrusion et l'expulsion sont les plus souvent associées aux anomalies de développement dans la denture permanente.³⁸⁻⁴³

Pour les blessures intrusives et la luxation latérale, les Directives précédentes ont recommandé l'extraction immédiate de la dent primaire traumatisée si la direction du déplacement de la racine tend vers le germe de la dent permanente. Cette action n'est plus conseillée due à 1) évidence de la ré-éruption spontanée des dents primaires intruses^{8,10,26,44-46} 2) l'inquiétude que plus de dégâts peuvent être infligés sur le germe dentaire lors de l'extraction 3) le manque de preuve que l'extraction immédiate minimisera le dégât secondaire au germe de la dent permanente.

Il est très important de documenter que les parents ont été informés des complications éventuelles au développement des dents permanentes, surtout suite à l'intrusion, l'expulsion et aux fractures alvéolaires.

La stratégie de gestion pour les blessures de la denture primaire :

En général, il y a des preuves limitées à soutenir beaucoup d'options de traitement dans la denture primaire. L'observation est souvent l'option la plus adaptée dans la situation d'urgence sauf s'il y a risque d'aspiration, d'ingestion ou d'interférence avec l'occlusion. Cette approche conservatrice pourrait réduire la souffrance supplémentaire de l'enfant¹⁸ et le risque de dégâts secondaires à la denture permanente.^{18,47,48}

Un résumé de la prise en charge des BTB dans la denture primaire comprend les suivants :

- La maturité de l'enfant et sa capacité à coopérer avec la situation d'urgence, le temps après duquel la dent traumatisée va tomber et l'occlusion sont des facteurs importants qui influencent le traitement
- Il est crucial que les parents sont fournis de conseils appropriés en comment mieux gérer les symptômes aigus afin d'éviter plus de détresse.^{49,50} Les blessures de luxations, comme l'intrusion et la luxation latérale et les fractures radiculaires provoqueraient

de douleurs sévères. L'utilisation d'antalgiques comme l'ibuprofène et/ou l'acétaminophène (paracétamol) est recommandée quand la douleur est attendue.

- Il est essentiel de minimiser l'anxiété dentaire. La disposition des traitements dentaires dépend de la maturité de l'enfant et sa capacité à coopérer. Plusieurs approches de comportements sont disponibles⁵¹⁻⁵³ et ont été démontrées efficaces pour gérer les procédures angoissantes dans une situation d'urgence.^{54,55} Les BTD et leurs traitements ont le potentiel à conduire aux troubles de stress post-traumatique et à l'anxiété dentaire. Le développement de ces conditions chez les jeunes enfants est un problème complexe^{56,57} avec peu de recherche spécifique qui examine l'un ou l'autre suite aux BTD dans la denture primaire. Cependant, des évidences de la littérature en dentaire plus large suggèrent que la nature multifactorielle de l'anxiété dentaire, sa nature fluctuante et le rôle des extractions dentaires sont des facteurs exacerbants.⁵⁸⁻⁶⁰ Éviter les extractions dentaires si possible, particulièrement à la première visite ou à la visite d'urgence, est une stratégie raisonnable.
- Quand la situation est adaptée et la coopération de l'enfant le permet, les options à maintenir la denture primaire de l'enfant doivent être prioritaires.⁶¹ Les discussions avec les parents concernant les différentes options de traitement doivent inclure la possibilité des rendez-vous de traitement plus tard et la considération pour comment minimiser au mieux l'impact du trauma sur la denture permanente en développement.⁶²
- Concernant les fracture coronaires et corono-radiculaires impliquant la pulpe, les fracture radiculaires et les blessures de luxation, le renvoie prompt à moins de quelques jours à une équipe orientée en pédodontie qui a de l'expérience et de la compétence dans la gestion des trauma dentaires chez les enfants est essentiel.
- La contention est utilisée pour les fractures de l'os alvéolaire^{41,63} et occasionnellement pourrait être nécessaire dans le cas des fractures radiculaires⁶⁴ et les luxations latérales.⁶⁴

Les dents primaires expulsées :

Une dent déciduale expulsée ne doit pas être réimplantée. La raison est que cela ajoute un fardeau de traitement important (comprenant la réimplantation, la mise en place de la

contention et son ablation, le traitement canalaire) pour le jeune enfant aussi bien que le potentiel de provoquer davantage de dégâts à la dent permanente ou à son évolution.^{41,42,65,66} Cependant, la raison la plus importante est d'éviter une urgence médicale résultant d'une aspiration de la dent. Un suivi soigneux est requis afin de surveiller le développement et l'éruption de la dent permanente. Reporter au Tableau d'accompagnement pour un guidage spécifique.

Antibiotiques et Tétanos :

Il n'y a pas de preuve pour recommander l'utilisation des antibiotiques systémiques dans la gestion des blessures de luxation dans la denture primaire. Cependant, l'utilisation des antibiotiques reste au jugement du clinicien quand les BTD sont accompagnées de blessures des tissus mous et d'autres blessures associées ou une intervention chirurgicale importante est nécessaire. Enfin, l'état médical de l'enfant nécessiterait une couverture d'antibiotique. Le pédiatre de l'enfant doit être contacté quand les questions se posent dans ces situations.

Un rappel de vaccin de tétanos serait nécessaire si la contamination environnementale de la blessure s'est produite. S'il y a un doute, l'adresser à un médecin dans les 48 heures.

Instructions aux parents pour les soins à domicile :

Une cicatrisation réussie suite à un trauma aux dents et aux tissus oraux dépend de la bonne hygiène orale. Afin d'optimiser la convalescence, les parents ou les soignants doivent être informés concernant le soin de la dent traumatisée/des dents traumatisées et la prévention de trauma secondaire en surveillant les activités potentiellement risquées. Nettoyer la zone affectée avec une brosse souple ou un coton tige et utiliser un bain de bouche sans alcool à base de gluconate de chlorhexidine à 0,12% en application topique deux fois par jour pendant une semaine, afin de prévenir l'accumulation de plaques et de débris afin de réduire la charge bactérienne. Le soin doit être réalisé dans le contexte où s'alimenter ne traumatiserait pas davantage les dents blessées mais en encourageant le retour à la fonction normale dès que possible.

Les parents ou les soignants doivent être avisés des complications possibles qui pourraient arriver, comme l'œdème, une augmentation de la mobilité dentaire ou une fistule. Les enfants

Cet article est protégé par les droits d'auteurs. Tous droits réservés

pourraient ne pas se plaindre de la douleur mais une infection pourrait être présente. Les parents ou les soignants doivent faire attention aux signes d'infection comme un gonflement de la gencive. S'ils sont présents, ils doivent amener l'enfant à un dentiste pour le traitement. Des exemples de résultats défavorables se trouvent dans le Tableau pour chaque blessure.

Formations, compétences et expérience pour les équipes dans la gestion des soins de suivi :

Pendant la phase de suivi du traitement, les équipes dentaire soignant les enfants avec des trauma complexes à la denture primaire doivent avoir de formations, de l'expérience et de compétences spécialisées. Ces attributs permettent aux membres de l'équipe à réagir proprement aux besoins médicaux, physiques, émotionnels et de développement des enfants et de leurs familles. En plus, les compétences de l'équipe doivent comprendre la promotion de la santé et l'accès aux diagnostics et traitement spécialisés incluant la sédation, l'anesthésie générale et la gestion de douleur dans l'ensemble pour prévenir ou minimiser la souffrance.¹⁹

Pronostics :

Les facteurs liés aux blessures et au traitement à la suite de celles-ci pourraient influencer les issues de la pulpe et du parodonte et ils doivent être soigneusement enregistrés. Ces facteurs de pronostic ont besoin d'être rassemblés à la première consultation et aux rendez-vous de suivi. Cela est probablement atteint en utilisant le formulaire d'historique structuré décrit précédemment. La littérature en odontologie et les sites d'Internet compétents (par ex : www.dentaltraumaguide.org) apportent aux cliniciens des informations utiles sur les pronostics probables pulpaires et parodontaux. Ces ressources d'informations peuvent être inestimables lors des conversations avec les parents ou les soignants et l'enfant.

Ensemble des issues principales (Core Outcome Set en anglais) :

L'Association Internationale de Traumatologie Dentaire (AITD) a conçu récemment un COS pour les BTB chez les enfants et les adultes.⁶⁸ Ceci fut un des premiers COS en odontologie et suit un consensus robuste de méthodologie⁶⁹ et il a été étayé par une revue systématique des résultats utilisés dans la littérature des traumatisme. Certains résultats ont été identifiés comme récurrents à travers de différents types de blessures. Ces résultats ont été alors

identifiés comme « génériques » (c'est-à-dire pertinents à toutes les BTB. Les résultats spécifiques aux blessures ont été aussi déterminés comme ces résultats-là étaient liés à seulement une ou plusieurs BTB particulières. En plus, l'étude a établi par quoi, comment, quand et par qui ces résultats doivent être mesurés. Le Tableau 1 dans la section Introduction Générale des Directives montre les résultats génériques et spécifiques aux blessures à enregistrer aux rendez-vous de suivi, recommandés pour de différentes blessures traumatiques. Des informations supplémentaires pour chaque résultat sont décrites dans l'article originel⁶⁸ avec des matériaux supplémentaires disponibles dans le site du journal Dental Traumatology.

Références :

1. Sleet DA. The global challenge of child injury prevention. *Int J Environ Res Public Health*. 2018;15(9) pii: E1921. doi: 10.3390/ijerph15091921.
2. Petersson EE, Andersson L, Sorensen S. Traumatic oral vs non-oral injuries. *Swed Dent J*. 1997;21:55-68.
3. Petti S, Glendor U, Andersson L. World traumatic dental injury prevalence and incidence, a meta-analysis-One billion living people have had traumatic dental injuries. *Dent Traumatol*. 2018;34:71-86.
4. Glendor U. Epidemiology of traumatic dental injuries - a 12 year review of the literature. *Dent Traumatol*. 2008;24:603-11.
5. Andersson L, Petti S, Day P, Kenny K, Glendor U, Andreasen JO. Classification, Epidemiology and Etiology. In: Andreasen JO, Andreasen FM, Andersson L, eds. *Textbook and Color Atlas of Traumatic Injuries to the Teeth*. 5th edn. Copenhagen: Wiley Blackwell 2019:252-94.
6. Glendor U, Halling A, Andersson L, Eilert-Petersson E. Incidence of traumatic tooth injuries in children and adolescents in the county of Vastmanland, Sweden. *Swed Dent J*. 1996;20:15-28.
7. Andreasen JO, Ravn JJ. Epidemiology of traumatic dental injuries to primary and permanent teeth in a Danish population sample. *Int J Oral Surg*. 1972;1:235-9.
8. Borum MK, Andreasen JO. Sequelae of trauma to primary maxillary incisors. I. Complications in the primary dentition. *Endod Dent Traumatol*. 1998;14:31-44.
9. Kupietzky A, Holan G. Treatment of crown fractures with pulp exposure in primary incisors. *Pediatr Dent*. 2003;25:241-7.
10. Holan G, Ram D. Sequelae and prognosis of intruded primary incisors: a retrospective study. *Pediatr Dent*. 1999;21:242-7.
11. Assuncao LR, Ferelle A, Iwakura ML, Nascimento LS, Cunha RF. Luxation injuries in primary teeth: a retrospective study in children assisted at an emergency service. *Braz Oral Res*. 2011;25:150-6.
12. Qassem A, Martins Nda M, da Costa VP, Torriani DD, Pappen FG. Long-term clinical and radiographic follow up of subluxated and intruded maxillary primary anterior teeth. *Dent Traumatol*. 2015;31:57-61.
13. Tannure PN, Fidalgo TK, Barcelos R, Primo LG, Maia LC. Analysis of root canal

treated primary incisor after trauma: two year outcomes. *J Clin Pediat Dent*. 2012;36:257-62.

14. Cardoso M, Rocha MJ. Federal University of Santa Catarina follow-up management routine for traumatized primary teeth - Part 1. *Dent Traumatol*. 2004;20:307-13.
15. Soporowski NJ, Allred EN, Needleman HL. Luxation injuries of primary anterior teeth - prognosis and related correlates. *Pediatr Dent* 1994;16:96-101.
16. Andreasen JO AF, Bakland LK, Flores, MT. *Traumatic Dental Injuries, A Manual*. 3rd ed. Chichester, West Sussex: Wiley-Blackwell 2011.
17. Andreasen FM, Andreasen JO, Tsukiboshi M, Cohenca N. Examination and diagnosis of dental injuries. In: Andreasen JO, Andreasen FM, Andersson L, eds. *Textbook and Color Atlas of Traumatic Injuries to the Teeth*. 5th ed. Copenhagen: Wiley Blackwell 2019:295-326.
18. Flores MT, Holan G, Andreasen JO, Lauridsen E. Injuries to the primary dentition. In: Andreasen JO, Andreasen FM, Andersson L, eds. *Textbook and Color Atlas of Traumatic Injuries to the Teeth*. 5th edn. Copenhagen: Wiley Blackwell 2019:556-88.
19. World Medical Association. Declaration of Ottawa on Child Health: <https://www.wma.net/policies-post/wma-declaration-of-ottawa-on-child-health/>, 2009.
20. Day PF, Duggal MS. A multicentre investigation into the role of structured histories for patients with tooth avulsion at their initial visit to a dental hospital. *Dent Traumatol*. 2003;19:243-7.
21. Day PF, Duggal MS. The role for 'reminders' in dental traumatology: 1. Current practices in the UK and Ireland. *Dent Traumatol*. 2006;22:247-51.
22. Andreasen JO. Appendix 1 and 2. In: Andreasen JO, Andreasen FM, Andersson L, eds. *Textbook and Color Atlas of Traumatic Injuries to the Teeth*. 5th edn. Copenhagen: Wiley Blackwell Copenhagen: Wiley 2019:1020-3.
23. Andersson L, Andreasen JO. Soft tissue injuries. In: Andreasen JO, Andreasen FM, Andersson L, eds. *Textbook and Color Atlas of Traumatic Injuries to the Teeth*. 5th edn. Copenhagen: Wiley Blackwell 2019:626-44.
24. Soares TR, Barbosa AC, Oliveira SN, Oliveira EM, Risso Pde A, Maia LC. Prevalence of soft tissue injuries in pediatric patients and its relationship with the quest for treatment. *Dent Traumatol*. 2016;32:48-51.
25. Lauridsen E, Blanche P, Amaloo C, Andreasen JO. The risk of healing complications in

- primary teeth with concussion or subluxation injury - A retrospective cohort study. *Dent Traumatol.* 2017;33:337-44.
26. Lauridsen E, Blanche P, Yousaf N, Andreasen JO. The risk of healing complications in primary teeth with intrusive luxation: A retrospective cohort study. *Dent Traumatol.* 2017;33:329-36.
27. Lauridsen E, Blanche P, Yousaf N, Andreasen JO. The risk of healing complications in primary teeth with extrusive or lateral luxation - A retrospective cohort study. *Dent Traumatol.* 2017;33:307-16.
28. Auslander WP. Discoloration, a traumatic sequela. *NY State Dent J.* 1967;33:534-8.
29. Jacobsen I, Sangnes G. Traumatized primary anterior teeth. Prognosis related to calcific reactions in the pulp cavity. *Acta Odontol Scand.* 1978;36:199-204.
30. Fried I, Erickson P, Schwartz S, Keenan K. Subluxation injuries of maxillary primary anterior teeth: epidemiology and prognosis of 207 traumatized teeth. *Pediatr Dent.* 1996;18:145-51.
31. Holan G, Fuks AB. The diagnostic value of coronal dark-gray discoloration in primary teeth following traumatic injuries. *Pediatr Dent.* 1996;18:224-7.
32. Holan G. Development of clinical and radiographic signs associated with dark discolored primary incisors following traumatic injuries: a prospective controlled study. *Dent Traumatol.* 2004;20:276-87.
33. Holan G. Long-term effect of different treatment modalities for traumatized primary incisors presenting dark coronal discoloration with no other signs of injury. *Dent Traumatol.* 2006;22:14-7.
34. Holroyd J. The use of thyroid shields in dental radiography. <https://www.eualara.net/images/stories/Newsletters/Newsletter37/the%20use%20of%20thyroid%20shields%20in%20dental%20radiography%20v4%20%20external%20pub.pdf>: European ALARA network; 2016 [accessed 24.11.2019].
35. Law CS, Douglass JM, Farman AG, White SC, Zeller GG, Lurie AG, et al. The image gently in dentistry campaign: partnering with parents to promote the responsible use of x-rays in pediatric dentistry. *Pediatr Dent.* 2014;36:458-9.
36. White SC, Scarfe WC, Schulze RK, Lurie AG, Douglass JM, Farman AG. The Image Gently in Dentistry campaign: promotion of responsible use of maxillofacial radiology in dentistry for children. *Oral Surg Oral Med Oral Pathol Oral Radiol.* 2014;118:257-

61.

37. Sodhi KS, Krishna S, Saxena AK, Sinha A, Khandelwal N, Lee EY. Clinical application of 'Justification' and 'Optimization' principle of ALARA in pediatric CT imaging: "How many children can be protected from unnecessary radiation?". *Eur J Radiol.* 2015;84:1752-7.
38. Andreasen JO, Flores MT, Lauridsen E. Injuries to developing teeth. In: Andreasen JO, Andreasen FM, Andersson L, eds. *Textbook and Color Atlas of Traumatic Injuries to the Teeth.* 5th edn. Copenhagen: Wiley Blackwell 2019:589 -625.
39. Andreasen JO, Ravn JJ. The effect of traumatic injuries to primary teeth on their permanent successors. II. A clinical and radiographic follow-up study of 213 teeth. *Scand J Dent Res.* 1971;79:284-94.
40. Da Silva Assuncao LR, Ferelle A, Iwakura ML, Cunha RF. Effects on permanent teeth after luxation injuries to the primary predecessors: a study in children assisted at an emergency service. *Dent Traumatol.* 2009;25:165-70.
41. Flores MT, Onetto JE. How does orofacial trauma in children affect the developing dentition? Long-term treatment and associated complications. *Dent Traumatol.* 2019;35:312-23.
42. Lenzi MM, da Silva Fidalgo TK, Luiz RR, Maia LC. Trauma in primary teeth and its effect on the development of permanent successors: a controlled study. *Acta Odontol Scand.* 2018 Oct 22:1-6. doi: 10.1080/00016357.2018.1508741.
43. Lenzi MM, Alexandria AK, Ferreira DM, Maia LC. Does trauma in the primary dentition cause sequelae in permanent successors? A systematic review. *Dent Traumatol.* 2015;31:79-88.
44. Altun C, Cehreli ZC, Güven G, Acikel C. Traumatic intrusion of primary teeth and its effects on the permanent successors: a clinical follow-up study. *Oral Surg Oral Med Oral Pathol Oral Radiol Endod.* 2009;107:493-8.
45. Spinass E, Melis A, Savasta A. Therapeutic approach to intrusive luxation injuries in primary dentition. A clinical follow-up study. *Europ J Paed Dent.* 2006;7:179-86.
46. Colak I, Markovic D, Petrovic B, Peric T, Milenkovic A. A retrospective study of intrusive injuries in primary dentition. *Dent Traumatol.* 2009;25:605-10.
47. Flores MT. Traumatic injuries in the primary dentition. *Dent Traumatol.* 2002;18:287-98.

48. Cunha RF, Pugliesi DM, Percinoto C. Treatment of traumatized primary teeth: a conservative approach. *Dent Traumatol.* 2007;23:360-3.
49. Martens LC, Rajasekharan S, Jacquet W, Vandenbulcke JD, Van Acker JWG, Cauwels RGEC. Paediatric dental emergencies: a retrospective study and a proposal for definition and guidelines including pain management. *Europ Arch Paediat Dent.* 2018;19:245-53.
50. Whiston C, Ali S, Wright B, Wonnacott D, Stang AS, Thompson GC, et al. Is caregiver refusal of analgesics a barrier to pediatric emergency pain management? A cross-sectional study in two Canadian centres. *CJEM* 2018;20:892-902.
51. Campbell C, Soldani F, Busuttill-Naudi A, Chadwick B. UK National Clinical Guidelines in Paediatric Dentistry - Update of non-pharmacological behaviour Management guideline
<https://www.bsdpd.co.uk/Portals/0/Public/Files/Guidelines/Nonpharmacological%20behaviour%20management%20.pdf> British Society of Paediatric Dentistry. 2011 [accessed 24.11.2019].
52. Roberts JF, Curzon ME, Koch G, Martens LC. Review: behaviour management techniques in paediatric dentistry. *Europ Arch Paediat Dent.* 2010;11:166-74.
53. American Academy of Pediatric Dentistry. Behaviour guidance for the pediatric dental patient. *Pediatr Dent.* 2015;40:254-67.
54. Ali S, McGrath T, Drendel AL. An evidence-based approach to minimizing acute procedural pain in the emergency department and beyond. *Pediatr Emerg Care.* 2016;32:36-42.
55. Pancekauskaite G, Jankauskaite L. Paediatric pain medicine: pain differences, recognition and coping acute procedural pain in paediatric emergency room. *Medicina (Kaunas)* 2018;54(6) pii: E94. doi: 10.3390/medicina54060094.
56. De Young AC, Kenardy JA, Cobham VE. Trauma in early childhood: a neglected population. *Clin Child Fam Psychol Rev.* 2011;14:231-50.
57. Stoddard FJ, Jr. Outcomes of traumatic exposure. *Child Adolesc Psychiatr Clin N Am.* 2014;23:243-56.
58. Tickle M, Jones C, Buchannan K, Milsom KM, Blinkhorn AS, Humphris GM. A prospective study of dental anxiety in a cohort of children followed from 5 to 9 years of age. *Int J Paediatr Dent.* 2009;19:225-32.

59. Milsom KM, Tickle M, Humphris GM, Blinkhorn AS. The relationship between anxiety and dental treatment experience in 5-year-old children. *Br Dent J.* 2003;194:503-6.
60. Soares FC, Lima RA, de Barros MVG, Dahllöf G, Colares V. Development of dental anxiety in schoolchildren: A 2-year prospective study. *Community Dent Oral Epidemiol.* 2017;45:281-8.
61. Holan G, Needleman HL. Premature loss of primary anterior teeth due to trauma--potential short- and long-term sequelae. *Dent Traumatol.* 2014;30:100-6.
62. Holan G, Topf J, Fuks AB. Effect of root canal infection and treatment of traumatized primary incisors on their permanent successors. *Dent Traumatol.* 1992;8:12-5.
63. Akin A, Uysal S, Cehreli ZC. Segmental alveolar process fracture involving primary incisors: treatment and 24-month follow up. *Dent Traumatol.* 2011;27:63-6.
64. Cho WC, Nam OH, Kim MS, Lee HS, Choi SC. A retrospective study of traumatic dental injuries in primary dentition: treatment outcomes of splinting. *Acta Odontol Scand.* 2018;76:253-6.
65. Tewari N, Mathur VP, Singh N, Singh S, Pandey RK. Long-term effects of traumatic dental injuries of primary dentition on permanent successors: A retrospective study of 596 teeth. *Dent Traumatol.* 2018;34:129-34.
66. de Amorim Lde F, da Costa LR, Estrela C. Retrospective study of traumatic dental injuries in primary teeth in a Brazilian specialized pediatric practice. *Dent Traumatol.* 2011;27:368-73.
67. Jafarzadeh H, Sarraf Shirazi A, Andersson L. The most-cited articles in dental, oral, and maxillofacial traumatology during 64 years. *Dent Traumatol.* 2015;31:350-60.
68. Kenny KP, Day PF, Sharif MO, Parashos P, Lauridsen E, Feldens CA. What are the important outcomes in traumatic dental injuries? An international approach to the development of a core outcome set. *Dent Traumatol.* 2018;34:4-11.
69. Sharif MO, Tejani-Sharif A, Kenny K, Day PF. A systematic review of outcome measures used in clinical trials of treatment interventions following traumatic dental injuries. *Dent Traumatol.* 2015, 31:422-8.

Directives de Traitement pour les fractures des dents primaires et de l'os alvéolaire

Tableau 1 – Directives de traitement pour les fractures amélaire dans la dentition primaire

Les résultats favorables et défavorables comprennent certains, mais pas nécessairement tous, des suivants :



Fractures amélaire	Recommandations radiographiques	Traitements	Suivi	Résultats favorables	Résultats défavorables
 <p>Découvertes cliniques : Fractures impliquent seulement l'émail</p>	<ul style="list-style-type: none"> • Pas de radiographie recommandée 	<ul style="list-style-type: none"> • Polir tout bord pointu • Éducation du parent/patient : <ul style="list-style-type: none"> ○ Faire attention en mangeant à ne pas traumatiser davantage la dent traumatisée mais en encourageant le retour à la fonction normale dès que possible ○ Favoriser la cicatrisation gingivale et prévenir l'accumulation de plaques par les parents en nettoyant la zone affectée avec une brosse souple ou un coton-tige associé au bain de bouche à la gluconate de chlorhexidine 0,1%-0,2%, appliquer 2 fois/jour pendant une semaine en topique 	<ul style="list-style-type: none"> • Pas de suivi clinique ni de suivi radiologique recommandé 	<ul style="list-style-type: none"> • Asymptomatique • Cicatrisation pulpaire avec : <ul style="list-style-type: none"> ○ Couleur normale de la couronne restante ○ Pas de signe de nécrose pulpaire ni infection ○ Édification radiculaire continue pour les dents immatures 	<ul style="list-style-type: none"> • Symptomatique • Décoloration coronaire • Signes de nécrose pulpaire et infection, comme : <ul style="list-style-type: none"> ○ Fistule, œdème gingival, abcès ou mobilité accentuée ○ Décoloration persistante grise foncée avec un ou plusieurs autres signes d'infection ○ Signes radiologiques de nécrose pulpaire et infection ○ Absence d'édification radiculaire continue pour les dents immatures

Tableau 2 – Directives de traitement pour les fractures amélo-dentinaire (absence d'exposition pulpaire) dans la dentition primaire


Les résultats favorables et défavorables comprennent certains, mais pas nécessairement tous, des suivants :

Fractures amélo-dentaires (absence d'exposition pulpaire)	Recommandations radiographiques	Traitements	Suivi	Résultats favorables	Résultats défavorables
 <p>Découvertes cliniques : Fractures implique l'émail et la dentine. La pulpe n'est pas exposée :</p> <ul style="list-style-type: none"> • La localisation des fragments dentaire perdus doit être explorée pendant l'historique du trauma et l'examen, surtout quand l'accident n'était pas témoigné par un adulte ou il y a 	<ul style="list-style-type: none"> • Une radiographie rétro-alvéolaire de référence est optionnelle • Faire une radiographie des tissus mous si le fragment fracturé présumé à être enfoui dans les lèvres, les joues ou la langue 	<ul style="list-style-type: none"> • Couvrir toute la dentine exposée avec du CVI ou composite • La structure dentaire perdue peut être restaurée en utilisant du composite immédiatement ou dans un rendez-vous ultérieur • Éducation du parent/patient : <ul style="list-style-type: none"> ○ Faire attention en mangeant à ne pas traumatiser davantage la dent traumatisée mais en encourageant le retour à la fonction normale dès que possible • Favoriser la cicatrisation gingivale et prévenir 	<ul style="list-style-type: none"> • Examen clinique à 6-8 semaines • Le suivi radiologique est indiqué seulement si les éléments cliniques suggèrent une pathologie (ex : signes de nécrose pulpaire et infection) • Les parents doivent surveiller pour tout résultat défavorable. S'il est noté, l'enfant a besoin de retourner au cabinet dentaire dès que possible. Quand les issues défavorables sont identifiées, le traitement est souvent requis • Le traitement de suivi, qui nécessite souvent la compétence d'une 	<ul style="list-style-type: none"> • Asymptomatique • Cicatrisation pulpaire avec : <ul style="list-style-type: none"> ○ Couleur normale de la couronne restante ○ Pas de signe de nécrose pulpaire ni infection ○ Édification radiculaire continue pour les dents immatures 	<ul style="list-style-type: none"> • Symptomatique • Décoloration coronaire • Signes de nécrose pulpaire et infection, comme : <ul style="list-style-type: none"> ○ Fistule, œdème gingival, abcès ou mobilité accentuée ○ Décoloration persistante grise foncée avec un ou plusieurs autres signes d'infection canalaire ○ Signes radiologiques de nécrose pulpaire et infection • Absence d'édification radiculaire continue pour les dents immatures

<p>eu une perte de connaissance</p> <ul style="list-style-type: none"> Note : Bien que les fragments sont très souvent perdus en dehors de la bouche, mais il y a un risque qu'ils peuvent être enfouis dans les tissus mous, ingérés ou aspirés 		<p>l'accumulation de plaques par les parents en nettoyant la zone affectée avec une brosse souple ou un coton-tige associé au bain de bouche à la gluconate de chlorhexidine 0,1%-0,2%, appliquer 2 fois/jour pendant une semaine en topique</p>	<p>équipe orientée en pédodontie, est en dehors de la portée de ces directives</p>		
-----------------------------------------------------------------------------------------------------------------------------------------------------------------------------------------------------------------------------------------------------------------	--	--------------------------------------------------------------------------------------------------------------------------------------------------------------------------------------------------------------------------------------------------	------------------------------------------------------------------------------------	--	--

Tableau 3 - Directives de traitement pour les fractures coronaires complexes (avec exposition pulpaire) dans la dentition primaire

Les résultats favorables et défavorables comprennent certains, mais pas nécessairement tous, des suivants :


Fractures coronaires complexes (avec exposition pulpaire)	Recommandations radiographiques	Traitements	Suivi	Résultats favorables	Résultats défavorables
 <p>Découvertes cliniques : Fracture implique l'émail et la dentine et en plus la pulpe est exposée.</p> <ul style="list-style-type: none"> • La localisation des fragments dentaire perdus doit être explorée pendant l'historique du trauma et l'examen, surtout quand l'accident 	<ul style="list-style-type: none"> • Une radiographie rétro-alvéolaire (utiliser un film/capteur de taille 0 et la technique parallèle) ou une radiographie occlusale (avec un film/capteur de taille 2) doit être réalisée à la première consultation pour les buts diagnostiques et à établir une référence • Faire une radiographie des tissus mous si les fragments fracturés sont présumés à être enfouis dans les lèvres, les joues, ou la langue 	<ul style="list-style-type: none"> • Préserver la pulpe par la pulpotomie partielle. L'anesthésie locale sera nécessaire. Une pâte d'hydroxyde de calcium non durcissante doit être appliquée au-dessus de la pulpe et couvrir le tout avec un CVI et puis une résine composite. La pulpotomie cervicale est indiquée pour les dents avec une exposition pulpaire large. La preuve d'utiliser d'autres matériaux comme le silicate de calcium non colorant est en train d'apparaître. Les cliniciens doivent se focaliser sur la sélection des cas adéquats plus 	<ul style="list-style-type: none"> • Examen clinique à : <ul style="list-style-type: none"> ○ 1 semaines ○ 6-8 semaines ○ 1 an • Le suivi radiologique à 1 an après la pulpotomie ou le traitement canalair. D'autres radiographies sont indiquées seulement où les éléments cliniques suggèrent une pathologie (ex : un résultat défavorable) • Les parents doivent surveiller pour tout résultat défavorable. S'il est noté, l'enfant a besoin de retourner au cabinet dentaire dès que possible. Quand les 	<ul style="list-style-type: none"> • Asymptomatique • Cicatrisation pulpaire avec : <ul style="list-style-type: none"> ○ Couleur normale de la couronne restante ○ Pas de signe de nécrose pulpaire ni infection ○ Édification radulaire continue pour les dents immatures 	<ul style="list-style-type: none"> • Symptomatique • Décoloration coronaire • Signes de nécrose pulpaire et infection, comme : <ul style="list-style-type: none"> ○ Fistule, œdème gingival, abcès ou mobilité accentuée ○ Décoloration persistante grise foncée avec un ou plusieurs autres signes d'infection canalair ○ Signes radiologiques de nécrose pulpaire et infection • Absence d'édification radulaire continue pour les dents immatures

<p>n'était pas témoigné par un adulte ou il y a eu une perte de connaissance</p> <ul style="list-style-type: none"> Note : Bien que les fragments sont très souvent perdus en dehors de la bouche, mais il y a un risque qu'ils peuvent être enfouis dans les tissus mous, ingérés ou aspirés 		<p>tôt que les matériaux utilisés</p> <ul style="list-style-type: none"> Le traitement dépend de la maturité de l'enfant et sa capacité à tolérer les procédures. De ce fait, discuter les différentes options de traitements (y inclus la pulpotomie) avec les parents. Chaque option est invasive et a le potentiel à provoquer l'anxiété dentaire à long terme. Le traitement est mieux réalisé par une équipe orientée en pédodontie avec de l'expérience et de la compétence dans la gestion des trauma dentaires pédiatriques. Souvent l'abstention serait la meilleure option dans la situation d'urgence, mais seulement s'il y a possibilité d'adresser rapidement (dans quelques jours) à 	<p>issues défavorables sont identifiées, le traitement est souvent requis</p> <ul style="list-style-type: none"> Le traitement de suivi, qui nécessite souvent la compétence d'une équipe orientée en pédodontie, est en dehors de la portée de ces directives 		
--------------------------------------------------------------------------------------------------------------------------------------------------------------------------------------------------------------------------------------------------------------------------------------------------------------	--	--------------------------------------------------------------------------------------------------------------------------------------------------------------------------------------------------------------------------------------------------------------------------------------------------------------------------------------------------------------------------------------------------------------------------------------------------------------------------------------------------------------------------------------------------------------------------------------------------------------------------------------------------------------------------------------------------------------------	-------------------------------------------------------------------------------------------------------------------------------------------------------------------------------------------------------------------------------------------------------------------------------	--	--

		<p>l'équipe orientée en pédodontie</p> <ul style="list-style-type: none">• Éducation du parent/patient :<ul style="list-style-type: none">○ Faire attention en mangeant à ne pas traumatiser davantage la dent traumatisée mais en encourageant le retour à la fonction normale dès que possible○ Favoriser la cicatrisation gingivale et prévenir l'accumulation de plaques par les parents en nettoyant la zone affectée avec une brosse souple ou un coton-tige associé au bain de bouche à la gluconate de chlorhexidine 0,1%-0,2%, appliquer 2 fois/jour pendant une semaine en topique			
--	--	-----------------------------------------------------------------------------------------------------------------------------------------------------------------------------------------------------------------------------------------------------------------------------------------------------------------------------------------------------------------------------------------------------------------------------------------------------------------------------------------------------------------------------------------------------------------------------------------------------------------------------------	--	--	--

Tableau 4 – Directives de traitement pour les fractures corono-radicales dans la denture primaire

Les résultats favorables et défavorables comprennent certains, mais pas nécessairement tous, des suivants :


Fractures corono-radicales	Recommandations radiographiques	Traitements	Suivi	Résultats favorables	Résultats défavorables
 <p>Découvertes cliniques : Fractures impliquent l'émail, la dentine et la racine ; la pulpe serait exposée ou non (c'est-à-</p>	<ul style="list-style-type: none"> • Une radiographie rétro-alvéolaire (utiliser un film/capteur de taille 0 et la technique parallèle) ou une radiographie occlusale (avec un film/capteur de taille 2) doit être réalisée à la première consultation pour les buts diagnostiques et à établir une référence 	<ul style="list-style-type: none"> • Souvent l'abstention serait la meilleure option dans la situation d'urgence, mais seulement s'il y a possibilité d'adresser rapidement (dans quelques jours) à l'équipe orientée en pédodontie • Si un traitement est envisagé dans le rendez-vous d'urgence, l'anesthésie locale sera nécessaire • Retirer le fragment mobile et détermine si la couronne est réparable • Option A : <ul style="list-style-type: none"> ○ Si réparable et pas d'exposition pulpaire, couvrir la dentine exposée avec du CVI ○ Si réparable et la pulpe est exposée, réaliser une pulpotomie (voir fractures coronaires) 	<ul style="list-style-type: none"> • Quand la dent est conservée, examen clinique à : <ul style="list-style-type: none"> ○ 1 semaines ○ 6-8 semaines ○ 1 an • Le suivi radiologique à 1 ans après la pulpotomie ou le traitement canalair. D'autres radiographies sont indiquées seulement où les éléments cliniques suggèrent une pathologie (ex : un résultat défavorable) • Les parents doivent surveiller 	<ul style="list-style-type: none"> • Asymptomatique • Cicatrisation pulpaire avec : <ul style="list-style-type: none"> ○ Couleur normale de la couronne restante ○ Pas de signe de nécrose pulpaire ni infection ○ Édification radiculaire continue pour les dents immatures 	<ul style="list-style-type: none"> • Symptomatique • Décoloration coronaire • Signes de nécrose pulpaire et infection, comme : <ul style="list-style-type: none"> ○ Fistule, œdème gingival, abcès ou mobilité accentuée ○ Décoloration persistante grise foncée avec un ou plusieurs autres signes d'infection canalair ○ Signes radiologiques de nécrose pulpaire et infection • Absence d'édification radiculaire continue pour les dents immatures

<p>dire : complexe ou simple)</p> <ul style="list-style-type: none"> • Des découvertes supplémentaires pourraient inclure les fragments de la dent mobiles mais toujours attachés 		<p>avec exposition pulpaire) ou un traitement canalair, dépendant du stade de développement radicaire et le niveau de la fracture</p> <ul style="list-style-type: none"> • Option B : <ul style="list-style-type: none"> ○ Si irréparable, retirer tous les fragments mobiles en faisant attention à ne pas endommager la dent permanente sous-jacente et laisser tout fragment radicaire solide in situ, ou extraire la dent entière • Le traitement dépend de la maturité de l'enfant et sa capacité à tolérer les procédures. De ce fait, discuter les différentes options de traitements (y inclus l'extraction) avec les parents. Chaque option est invasive et a le potentiel à provoquer l'anxiété dentaire à long terme. Le traitement est mieux réalisé par une 	<p>pour tout résultat défavorable. S'il est noté, l'enfant a besoin de retourner au cabinet dentaire dès que possible. Quand les issues défavorables sont identifiées, le traitement est souvent requis</p> <ul style="list-style-type: none"> • Le traitement de suivi, qui nécessite souvent la compétence d'une équipe orientée en pédodontie, est en dehors de la portée de ces directives 		
--------------------------------------------------------------------------------------------------------------------------------------------------------------------------------------------------	--	-------------------------------------------------------------------------------------------------------------------------------------------------------------------------------------------------------------------------------------------------------------------------------------------------------------------------------------------------------------------------------------------------------------------------------------------------------------------------------------------------------------------------------------------------------------------------------------------------------------------------------------------------------------------------------------------------------------------------------------------------------------------------------------------------------------------------	---------------------------------------------------------------------------------------------------------------------------------------------------------------------------------------------------------------------------------------------------------------------------------------------------------------------------------------------------------------------------------------------------------------	--	--

		<p>équipe orientée en pédodontie avec de l'expérience et de la compétence dans la gestion des trauma dentaires pédiatriques.</p> <ul style="list-style-type: none">• Éducation du parent/patient :<ul style="list-style-type: none">○ Faire attention en mangeant à ne pas traumatiser davantage la dent traumatisée mais en encourageant le retour à la fonction normale dès que possible• Favoriser la cicatrisation gingivale et prévenir l'accumulation de plaques par les parents en nettoyant la zone affectée avec une brosse souple ou un coton-tige associé au bain de bouche à la gluconate de chlorhexidine 0,1%-0,2%, appliquer 2 fois/jour pendant une semaine en topique			
--	--	-----------------------------------------------------------------------------------------------------------------------------------------------------------------------------------------------------------------------------------------------------------------------------------------------------------------------------------------------------------------------------------------------------------------------------------------------------------------------------------------------------------------------------------------------------------------------------------------------------------------------------------------------------------------------------------------------------------------------------	--	--	--

Tableau 5 – Les directives de traitement pour les fractures radiculaires dans la denture primaire

Les résultats favorables et défavorables comprennent certains, mais pas nécessairement tous, des suivants :

Fractures radiculaires	Recommandations radiographiques et découvertes	Traitements	Suivi	Résultats favorables	Résultats défavorables
 <p>Découvertes cliniques : Cela dépend de la localisation de la fracture :</p> <ul style="list-style-type: none"> • Le fragment coronaire pourrait être mobile et serait déplacé • Interférence occlusale serait présente 	<ul style="list-style-type: none"> • Une radiographie rétro-alvéolaire (utiliser un film/capteur de taille 0 et la technique parallèle) ou une radiographie occlusale (avec un film/capteur de taille 2) doit être réalisée à la première consultation pour les buts diagnostiques et à établir une référence • La fracture est souvent localisée à la mi- racine ou au 1/3 apical 	<ul style="list-style-type: none"> • Si le fragment coronaire n'est pas déplacé, pas de traitement nécessaire • Si le fragment coronaire est déplacé et n'est pas excessivement mobile, le laisser au repositionnement spontané même s'il y a quelques interférences occlusales • Si le fragment coronaire est déplacé, excessivement mobile et interférer avec l'occlusion, 2 options (sous anesthésie locale) sont disponibles, toutes les deux nécessitent l'anesthésie locale • Option A : 	<ul style="list-style-type: none"> • Quand il n'y a pas de déplacement de fragment coronaire, examen clinique à : <ul style="list-style-type: none"> ○ 1 semaine ○ 6-8 semaines ○ 1 an et quand il y a des inquiétudes cliniques qu'un résultat défavorable est probable ○ Puis continuer le suivi clinique chaque année jusqu'à l'éruption des dents permanentes • Si le fragment coronaire a été repositionné et 	<ul style="list-style-type: none"> • Asymptomatique • Cicatrisation pulpaire avec : <ul style="list-style-type: none"> ○ Couleur normale de la couronne ou rouge/gris transitoire ou décoloration jaune et oblitération du canal pulpaire ○ Absence de signe de nécrose pulpaire et infection ○ Édification radiculaire continue pour 	<ul style="list-style-type: none"> • Symptomatique • Signes de nécrose pulpaire et infection, comme : <ul style="list-style-type: none"> ○ Fistule, œdème gingival, abcès ou mobilité accentuée ○ Décoloration persistante grise foncée avec un ou plusieurs autres signes d'infection canalaire ○ Signes radiologiques de nécrose pulpaire et infection ○ Signes radiologiques de résorption liée à


		<ul style="list-style-type: none"> ○ Extraire seulement le fragment coronaire mobile. Le fragment apical doit être laissé sur place pour être résorbé ● Option B : <ul style="list-style-type: none"> ○ Repositionner doucement le fragment coronaire mobile. S'il est instable dans sa nouvelle position, le stabiliser avec une contention flexible collée aux dents adjacentes non traumatisées. Laisser la contention en place pour 4 semaines ● Le traitement dépend de la maturité de l'enfant et sa capacité à tolérer les procédures. De ce fait, discuter les différentes options de traitements avec les parents. Chaque option est invasive et a le potentiel à provoquer l'anxiété dentaire à long terme. Le traitement est 	<p>stabilisé par la contention, examen clinique à :</p> <ul style="list-style-type: none"> ○ 1 semaine ○ 4 semaines pour l'ablation de la contention ○ 8 semaines ○ 1 an <ul style="list-style-type: none"> ● Quand il y a des inquiétudes cliniques qu'un résultat défavorable est probable, continuer le suivi clinique chaque année jusqu'à l'éruption des dents permanentes ● Si le fragment coronaire a été extrait, examen clinique après : <ul style="list-style-type: none"> ○ 1 an ● Quand il y a des inquiétudes cliniques qu'un résultat défavorable est probable, continuer le suivi clinique chaque année jusqu'à 	<p>les dents immatures</p> <ul style="list-style-type: none"> ● Réalignement de la dent avec fracture radiculaire ● Absence de mobilité ● Résorption du fragment apical 	<p>infection (inflammatoire)</p> <ul style="list-style-type: none"> ● Absence d'édification radiculaire continue pour les dents immatures ● Aucune amélioration de position pour la dent avec fracture radiculaire
--	--	-------------------------------------------------------------------------------------------------------------------------------------------------------------------------------------------------------------------------------------------------------------------------------------------------------------------------------------------------------------------------------------------------------------------------------------------------------------------------------------------------------------------------------------------------------------------------------------------------------------------------------------------------------------------------------------------------------------------------------------------------------------------------------------------------	---------------------------------------------------------------------------------------------------------------------------------------------------------------------------------------------------------------------------------------------------------------------------------------------------------------------------------------------------------------------------------------------------------------------------------------------------------------------------------------------------------------------------------------------------------------------------------------------------------------------------------------------------------------------------------------------------------------------------	----------------------------------------------------------------------------------------------------------------------------------------------------------------------------------------------------------	--------------------------------------------------------------------------------------------------------------------------------------------------------------------------------------------------------------------------------------------

		<p>mieux réalisé par une équipe orientée en pédodontie avec de l'expérience et de la compétence dans la gestion des trauma dentaires pédiatriques. Souvent l'abstention serait la meilleure option dans la situation d'urgence, mais seulement s'il y a possibilité d'adresser rapidement (dans quelques jours) à l'équipe orientée en pédodontie</p> <ul style="list-style-type: none"> • Éducation du parent/patient : <ul style="list-style-type: none"> ○ Faire attention en mangeant à ne pas traumatiser davantage la dent traumatisée mais en encourageant le retour à la fonction normale dès que possible • Favoriser la cicatrisation gingivale et prévenir l'accumulation de plaques par les parents 	<p>l'éruption des dents permanentes</p> <ul style="list-style-type: none"> • Le suivi radiologique est seulement indiqué quand les découvertes cliniques suggèrent une pathologie (ex : un résultat défavorable) • Les parents doivent surveiller pour tout résultat défavorable. S'il est noté, l'enfant a besoin de retourner au cabinet dentaire dès que possible. Quand les issues défavorables sont identifiées, le traitement est souvent requis • Le traitement de suivi, qui nécessite souvent la compétence d'une équipe orientée en pédodontie, est en dehors de la portée de ces directives 		
--	--	---------------------------------------------------------------------------------------------------------------------------------------------------------------------------------------------------------------------------------------------------------------------------------------------------------------------------------------------------------------------------------------------------------------------------------------------------------------------------------------------------------------------------------------------------------------------------------------------------------------------------------------------------------------------------------------------------------------------------------------------------------	-----------------------------------------------------------------------------------------------------------------------------------------------------------------------------------------------------------------------------------------------------------------------------------------------------------------------------------------------------------------------------------------------------------------------------------------------------------------------------------------------------------------------------------------------------------------------------------------------------------------------------------------	--	--

		en nettoyant la zone affectée avec une brosse souple ou un coton-tige associé au bain de bouche à la gluconate de chlorhexidine 0,1%-0,2%, appliquer 2 fois/jour pendant une semaine en topique			
--	--	-------------------------------------------------------------------------------------------------------------------------------------------------------------------------------------------------	--	--	--

Tableau 6 - Les directives de traitement pour les fractures alvéolaires dans la denture primaire

Les résultats favorables et défavorables comprennent certains, mais pas nécessairement tous, des suivants :


Fractures alvéolaires	Recommandations radiographiques et découvertes	Traitements	Suivi	Résultats favorables	Résultats défavorables
 <p>Découvertes cliniques : La fracture implique l'os alvéolaire (vestibulaire et palatin/lingual) et pourrait s'étendre à l'os adjacent</p> <ul style="list-style-type: none"> • Mobilité et délocalisation du segment avec plusieurs dents qui bougent en même temps sont des 	<ul style="list-style-type: none"> • Une radiographie rétro-alvéolaire (utiliser un film/capteur de taille 0 et la technique parallèle) ou une radiographie occlusale (avec un film/capteur de taille 2) doit être réalisée à la première consultation pour les buts diagnostiques et à établir une référence • Une téléradiographie donnerait des informations entre les dentures maxillaire et mandibulaire et si les segments déplacés dans la direction vestibulaire • Les lignes de fractures peut être localisées à 	<ul style="list-style-type: none"> • Repositionner (sous anesthésie locale) tout segment déplacé qui est mobile et/ou provoque l'interférence occlusale • Stabiliser avec une contention flexible collée aux dents adjacentes non-traumatisées pour 4 semaines • Le traitement doit être réalisé par une équipe orientée en pédodontie avec de l'expérience et de la compétence dans la gestion des trauma dentaires pédiatriques • Éducation du parent/patient : 	<ul style="list-style-type: none"> • Examen clinique à : <ul style="list-style-type: none"> ○ 1 semaine ○ 4 semaines pour l'ablation de la contention ○ 8 semaines ○ 1 an ○ Un suivi plus tard à l'âge de 6 ans est indiqué pour surveiller l'éruption des dents permanentes • Le suivi radiologique à 4 semaines et à 1 an pour évaluer l'impact à la dent primaire et au germe de la dent permanente dans la ligne de la facture alvéolaire. Cette radiographie pourrait indiquer qu'un régime de suivi plus fréquent 	<ul style="list-style-type: none"> • Asymptomatique • Cicatrisation pulpaire avec : <ul style="list-style-type: none"> ○ Couleur normale de la couronne ou rouge/gris transitoire ou décoloration jaune et oblitération du canal pulpaire ○ Absence de signe de nécrose pulpaire et infection ○ Édification radulaire continue pour les dents immatures • Cicatrisation parodontale • Réalignement du segment alvéolaire avec restitution de l'occlusion originelle 	<ul style="list-style-type: none"> • Symptomatique • Signes de nécrose pulpaire et infection, comme : <ul style="list-style-type: none"> ○ Fistule, œdème gingival, abcès ou mobilité accentuée ○ Décoloration persistante grise foncée avec un ou plusieurs autres signes d'infection canalaire ○ Signes radiologiques de la nécrose pulpaire et infection comprenant : résorption liée à infection (inflammatoire) • Absence d'édification radulaire continue

<p>découvertes courantes</p> <ul style="list-style-type: none"> • Interférence occlusale est souvent présente 	<p>tout niveau, de l'os marginal à l'apex ou au-delà et elles pourraient impliquer les dents primaires et/ou leurs successeurs permanents</p> <ul style="list-style-type: none"> • Des radiographies supplémentaires pourraient être nécessaires afin de visualiser l'étendue de la/des fracture(s), mais seulement si cela changera le traitement donné 	<ul style="list-style-type: none"> ○ Faire attention en mangeant à ne pas traumatiser davantage la dent traumatisée mais en encourageant le retour à la fonction normale dès que possible • Favoriser la cicatrisation gingivale et prévenir l'accumulation de plaques par les parents en nettoyant la zone affectée avec une brosse souple ou un coton-tige associé au bain de bouche à la gluconate de chlorhexidine 0,1%-0,2%, appliquer 2 fois/jour pendant une semaine en topique 	<p>est nécessaire. D'autres radiographies sont indiquées seulement si les découvertes cliniques suggèrent une pathologie (ex : un résultat défavorable)</p> <ul style="list-style-type: none"> • Si la ligne de fracture est localisée au niveau de l'apex de la dent primaire, un abcès peut se développer. Une radioclarité péri-apicale peut être vue sur la radiographie • Les parents doivent être informés à surveiller pour tout résultat défavorable. Si cela est noté, l'enfant a besoin de retourner au cabinet dentaire dès que possible. Quand les issues défavorables sont identifiées, le traitement est souvent requis 	<ul style="list-style-type: none"> • Pas de perturbation au développement et/ou à l'éruption du successeur permanent 	<p>pour les dents immatures</p> <ul style="list-style-type: none"> • Aucune amélioration ou amélioration limitée dans la position du segment déplacé et l'occlusion originelle n'est pas rétablie • Impacte négatif sur le développement et/ou éruption du successeur permanent
------------------------------------------------------------------------------------------------------------------------------	-------------------------------------------------------------------------------------------------------------------------------------------------------------------------------------------------------------------------------------------------------------------------------------------------------------------------------------------------------------------------	----------------------------------------------------------------------------------------------------------------------------------------------------------------------------------------------------------------------------------------------------------------------------------------------------------------------------------------------------------------------------------------------------------------------------------------------------------------------------------------------------------------	---------------------------------------------------------------------------------------------------------------------------------------------------------------------------------------------------------------------------------------------------------------------------------------------------------------------------------------------------------------------------------------------------------------------------------------------------------------------------------------------------------------------------------------------------------------------------------------------------------------------------------------------------------------	-------------------------------------------------------------------------------------------------------------------------------------	---------------------------------------------------------------------------------------------------------------------------------------------------------------------------------------------------------------------------------------------------------------------------------------------------------

			<ul style="list-style-type: none">• Le traitement de suivi, qui nécessite souvent la compétence d'une équipe orientée en pédodontie, est en dehors de la portée de ces directives		
--	--	--	-------------------------------------------------------------------------------------------------------------------------------------------------------------------------------------------------	--	--

Tableau 7 – Directives de traitement pour la concussion des dents primaires


Les résultats favorables et défavorables comprennent certains, mais pas nécessairement tous, des suivants :

Concussion	Recommandations radiographiques	Traitements	Suivi	Résultats favorables	Résultats défavorables
 <p>Découvertes cliniques : La dent est sensible au touché mais elle n'est pas déplacée</p> <ul style="list-style-type: none"> Elle a une mobilité normale et n'a pas de saignement au sulcus 	<ul style="list-style-type: none"> Pas de radiographie de référence recommandée 	<ul style="list-style-type: none"> Pas de traitement nécessaire Observation Éducation du parent/patient : <ul style="list-style-type: none"> Faire attention en mangeant à ne pas traumatiser davantage la dent traumatisée mais en encourageant le retour à la fonction normale dès que possible Favoriser la cicatrisation gingivale et prévenir l'accumulation de plaques par les parents en nettoyant la zone affectée avec une brosse souple ou un coton-tige associé au bain de bouche à la gluconate de 	<ul style="list-style-type: none"> Examen clinique : <ul style="list-style-type: none"> 1 semaine à 6-8 semaines Le suivi radiologique est indiqué seulement si les éléments cliniques suggèrent une pathologie (ex : signes de nécrose pulpaire et infection) Les parents doivent être informés à surveiller pour tout résultat défavorable. Si cela est noté, l'enfant a besoin de retourner au cabinet dentaire dès que possible. Quand les issues défavorables sont identifiées, le traitement est souvent requis Le traitement de suivi, qui nécessite souvent 	<ul style="list-style-type: none"> Asymptomatique Cicatrisation pulpaire avec : <ul style="list-style-type: none"> Couleur normale de la couronne ou rouge/gris transitoire ou décoloration jaune et oblitération du canal pulpaire Absence de signe de nécrose pulpaire et infection Édification radiculaire continue pour les dents immatures Pas de perturbation au développement et/ou à l'éruption du successeur permanent 	<ul style="list-style-type: none"> Symptomatique Signes de nécrose pulpaire et infection, comme : <ul style="list-style-type: none"> Fistule, œdème gingival, abcès ou mobilité accentuée Décoloration persistante grise foncée avec un ou plusieurs autres signes d'infection canalaire Signes radiologiques de nécrose pulpaire et infection Absence d'édification radiculaire continue pour les dents immatures Impact négatif sur le développement et/ou éruption du successeur permanent

		chlorhexidine 0,1%- 0,2%, appliquer 2 fois/jour pendant une semaine en topique	la compétence d'une équipe orientée en pédodontie, est en dehors de la portée de ces directives		
--	--	-----------------------------------------------------------------------------------------	-------------------------------------------------------------------------------------------------------------	--	--

Tableau 8 - Directives de traitement pour la subluxation des dents primaires


Les résultats favorables et défavorables comprennent certains, mais pas nécessairement tous, des suivants :

Subluxation	Recommandations radiographiques et découvertes	Traitements	Suivi	Résultats favorables	Résultats défavorables
 <p>Découvertes cliniques : La dent est sensible au touché et elle a une mobilité accentuée mais elle n'a pas été déplacée</p> <ul style="list-style-type: none"> • Saignement du sulcus serait noté 	<ul style="list-style-type: none"> • Une radiographie rétro-alvéolaire (utiliser un film/capteur de taille 0 et la technique parallèle) ou une radiographie occlusale (avec un film/capteur de taille 2) doit être réalisée à la première consultation pour les buts diagnostiques et à établir une référence • L'espace ligamentaire parodontal normal ou légèrement élargi sera visible 	<ul style="list-style-type: none"> • Pas de traitement nécessaire • Observation • Éducation du parent/patient : <ul style="list-style-type: none"> ○ Faire attention en mangeant à ne pas traumatiser davantage la dent traumatisée mais en encourageant le retour à la fonction normale dès que possible • Favoriser la cicatrisation gingivale et prévenir l'accumulation de plaques par les parents en nettoyant la zone affectée avec une brosse souple ou un coton-tige associé au bain de bouche à la 	<ul style="list-style-type: none"> • Examen clinique : <ul style="list-style-type: none"> ○ 1 semaine ○ à 6-8 semaines • Quand il y a des inquiétudes qu'un résultat défavorable est probable, continuer le suivi clinique chaque année jusqu'à l'éruption des dents permanentes • Le suivi radiologique est indiqué seulement si les éléments cliniques suggèrent une pathologie (ex : signes de nécrose pulpaire et infection) • Les parents doivent être informés à surveiller pour tout résultat défavorable. Si cela est noté, l'enfant a besoin de 	<ul style="list-style-type: none"> • Asymptomatique • Cicatrisation pulpaire avec : <ul style="list-style-type: none"> ○ Couleur normale de la couronne ou rouge/gris transitoire ou décoloration jaune et oblitération du canal pulpaire ○ Absence de signe de nécrose pulpaire et infection • Édification radiculaire continue pour les dents immatures • Pas de perturbation au développement et/ou à l'éruption du successeur permanent 	<ul style="list-style-type: none"> • Symptomatique • Signes de nécrose pulpaire et infection, comme : <ul style="list-style-type: none"> ○ Fistule, œdème gingival, abcès ou mobilité accentuée ○ Décoloration persistante grise foncée avec un ou plusieurs autres signes d'infection canalaire • Signes radiologiques de nécrose pulpaire et infection • Absence d'édification radiculaire continue pour les dents immatures • Impact négatif sur le développement et/ou éruption du successeur permanent

		gluconate de chlorhexidine 0,1%-0,2%, appliquer 2 fois/jour pendant une semaine en topique	retourner au cabinet dentaire dès que possible. Quand les issues défavorables sont identifiées, le traitement est souvent requis <ul style="list-style-type: none">• Le traitement de suivi, qui nécessite souvent la compétence d'une équipe orientée en pédodontie, est en dehors de la portée de ces directives		
--	--	--------------------------------------------------------------------------------------------	----------------------------------------------------------------------------------------------------------------------------------------------------------------------------------------------------------------------------------------------------------------------------------------------------------------------------------	--	--

Tableau 9 - Directives de traitement pour l'extrusion des dents primaires


Les résultats favorables et défavorables comprennent certains, mais pas nécessairement tous, des suivants :

Extrusion	Recommandations radiographiques	Traitements	Suivi	Résultats favorables	Résultats défavorables
 <p>Découvertes cliniques : Déplacement partiel de la dent en dehors de son alvéole</p> <ul style="list-style-type: none"> • La dent apparaît plus longue et peut être excessivement mobile • L'interférence occlusale serait présente 	<ul style="list-style-type: none"> • Une radiographie rétro-alvéolaire (utiliser un film/capteur de taille 0 et la technique parallèle) ou une radiographie occlusale (avec un film/capteur de taille 2) doit être réalisée à la première consultation pour les buts diagnostiques et à établir une référence • Augmentation légère ou substantielle de l'espace ligamentaire parodontal apicalement 	<ul style="list-style-type: none"> • Les décisions du traitement sont basées sur le degré du déplacement, de la mobilité, de l'interférence avec l'occlusion, de la formation de la racine et la capacité de l'enfant à tolérer la situation d'urgence • Si la dent n'interfère pas avec l'occlusion, laisser la dent se repositionner spontanément • Si la dent est excessivement mobile ou extrudée >3mm, l'extraire sous anesthésie locale • Le traitement doit être réalisé par une équipe orientée en pédodontie avec de l'expérience et de la compétence dans la 	<ul style="list-style-type: none"> • Examen clinique : <ul style="list-style-type: none"> ○ 1 semaine ○ à 6-8 semaines ○ 1 an • Quand il y a des inquiétudes qu'un résultat défavorable est probable, continuer le suivi clinique chaque année jusqu'à l'éruption des dents permanentes • Le suivi radiologique est indiqué seulement si les éléments cliniques suggèrent une pathologie (ex : signes de nécrose pulpaire et infection) • Les parents doivent être informés à surveiller pour tout 	<ul style="list-style-type: none"> • Asymptomatique • Cicatrisation pulpaire avec : <ul style="list-style-type: none"> ○ Couleur normale de la couronne ou rouge/gris transitoire ou décoloration jaune et oblitération du canal pulpaire ○ Absence de signe de nécrose pulpaire et infection • Édification radiculaire continue pour les dents immatures • Réalignement de la dent extrudée • Pas d'interférence avec l'occlusion 	<ul style="list-style-type: none"> • Symptomatique • Signes de nécrose pulpaire et infection, comme : <ul style="list-style-type: none"> ○ Fistule, œdème gingival, abcès ou mobilité accentuée ○ Décoloration persistante grise foncée avec un ou plusieurs autres signes d'infection canalaire • Signes radiologiques de nécrose pulpaire et infection • Absence d'édification radiculaire continue pour les dents immatures • Pas d'amélioration de la position de la dent extrudée

		<p>gestion des trauma dentaires pédiatriques. L'extraction a le potentiel de provoquer l'anxiété dentaire à long terme</p> <ul style="list-style-type: none"> • Éducation du parent/patient : <ul style="list-style-type: none"> ○ Faire attention en mangeant à ne pas traumatiser davantage la dent traumatisée mais en encourageant le retour à la fonction normale dès que possible • Favoriser la cicatrisation gingivale et prévenir l'accumulation de plaques par les parents en nettoyant la zone affectée avec une brosse souple ou un coton-tige associé au bain de bouche à la gluconate de chlorhexidine 0,1%-0,2%, appliquer 2 fois/jour pendant une semaine en topique 	<p>résultat défavorable. Si cela est noté, l'enfant a besoin de retourner au cabinet dentaire dès que possible. Quand les issues défavorables sont identifiées, le traitement est souvent requis</p> <ul style="list-style-type: none"> • Le traitement de suivi, qui nécessite souvent la compétence d'une équipe orientée en pédodontie, est en dehors de la portée de ces directives 	<ul style="list-style-type: none"> • Pas de perturbation au développement et/ou à l'éruption du successeur permanent 	<ul style="list-style-type: none"> • Impact négatif sur le développement et/ou éruption du successeur permanent
--	--	------------------------------------------------------------------------------------------------------------------------------------------------------------------------------------------------------------------------------------------------------------------------------------------------------------------------------------------------------------------------------------------------------------------------------------------------------------------------------------------------------------------------------------------------------------------------------------------------------------------------------------------------------------------------------------------------------------------------------	--------------------------------------------------------------------------------------------------------------------------------------------------------------------------------------------------------------------------------------------------------------------------------------------------------------------------------------------------------------------------------------------------------	-------------------------------------------------------------------------------------------------------------------------------------	--------------------------------------------------------------------------------------------------------------------------------

Tableau 10 - Directives de traitement pour la luxation latérale des dents primaires

Les résultats favorables et défavorables comprennent certains, mais pas nécessairement tous, des suivants :


Luxation latérale	Recommandations radiographiques	Traitements	Suivi	Résultats favorables	Résultats défavorables
 <p>Découvertes cliniques : La dent est déplacée, souvent dans la direction palatine/linguale ou vestibulaire</p>	<ul style="list-style-type: none"> • Une radiographie rétro-alvéolaire (utiliser un film/capteur de taille 0 et la technique parallèle) ou une radiographie occlusale (avec un film/capteur de taille 2) doit être réalisée à la première consultation pour les buts diagnostiques et à établir une référence • Augmentation de l'espace ligamentaire parodontal apicalement (le plus souvent vue clairement sur une radiographie occlusale, surtout si la dent est déplacée en vestibulaire) 	<ul style="list-style-type: none"> • S'il y a interférence occlusale minimale ou pas d'interférence, la dent doit être laissée se repositionner spontanément <ul style="list-style-type: none"> ○ Le repositionnement spontané se produit souvent dans 6 mois • Dans les situations de déplacement sévère, 2 options sont disponibles, toutes les deux requièrent l'anesthésie locale : <ul style="list-style-type: none"> • Option A : <ul style="list-style-type: none"> ○ Extraction quand il y a un risque d'ingestion ou d'aspiration de la dent • Option B : <ul style="list-style-type: none"> ○ Repositionner la dent doucement ○ si elle est instable dans sa nouvelle 	<ul style="list-style-type: none"> • Examen clinique à : <ul style="list-style-type: none"> ○ 1 semaine ○ 6-8 semaines ○ 6 mois ○ 1 an • Si repositionnée et mise en contention, revoir le patient à : <ul style="list-style-type: none"> ○ 1 semaine ○ 4 semaines pour l'ablation de la contention ○ 8 semaines ○ 6 mois ○ 1 an • Quand il y a des inquiétudes qu'un résultat défavorable est probable, continuer le suivi clinique chaque année jusqu'à l'éruption des dents permanentes 	<ul style="list-style-type: none"> • Asymptomatique • Cicatrisation pulpaire avec : <ul style="list-style-type: none"> ○ Couleur normale de la couronne ou rouge/gris transitoire ou décoloration jaune et oblitération du canal pulpaire ○ Absence de signe de nécrose pulpaire et infection • Édification radiculaire continue pour les dents immatures • Cicatrisation parodontale • Réalignement de la dent luxée latéralement 	<ul style="list-style-type: none"> • Symptomatique • Signes de nécrose pulpaire et infection, comme : <ul style="list-style-type: none"> ○ Fistule, œdème gingival, abcès ou mobilité accentuée ○ Décoloration persistante grise foncée avec un ou plusieurs autres signes d'infection canalaire • Signes radiologiques de nécrose pulpaire et infection • Ankylose • Absence d'édification radiculaire continue pour les dents immatures • Pas d'amélioration de la position de la dent luxée latéralement

<ul style="list-style-type: none"> • La dent sera immobile • Interférence occlusale pourrait être présente 		<p>position, la maintenir pour 4 semaines en utilisant une contention flexible collée aux dents adjacentes non-traumatisées</p> <ul style="list-style-type: none"> • Le traitement doit être réalisé par une équipe orientée en pédodontie avec de l'expérience et de la compétence dans la gestion des trauma dentaires pédiatriques. L'extraction a le potentiel de provoquer l'anxiété dentaire à long terme • Éducation du parent/patient : <ul style="list-style-type: none"> ○ Faire attention en mangeant à ne pas traumatiser davantage la dent traumatisée mais en encourageant le retour à la fonction normale dès que possible • Favoriser la cicatrisation gingivale et prévenir l'accumulation de plaques par les parents 	<ul style="list-style-type: none"> • Le suivi radiologique est indiqué seulement si les éléments cliniques suggèrent une pathologie (ex : signes de nécrose pulpaire et infection) • Les parents doivent être informés à surveiller pour tout résultat défavorable. Si cela est noté, l'enfant a besoin de retourner au cabinet dentaire dès que possible. Quand les issues défavorables sont identifiées, le traitement est souvent requis • Le traitement de suivi, qui nécessite souvent la compétence d'une équipe orientée en pédodontie, est en dehors de la portée de ces directives 	<ul style="list-style-type: none"> • Occlusion normale • Pas de perturbation au développement et/ou à l'éruption du successeur permanent 	<ul style="list-style-type: none"> • Impact négatif sur le développement et/ou l'éruption du successeur permanent
------------------------------------------------------------------------------------------------------------------------------------	--	-----------------------------------------------------------------------------------------------------------------------------------------------------------------------------------------------------------------------------------------------------------------------------------------------------------------------------------------------------------------------------------------------------------------------------------------------------------------------------------------------------------------------------------------------------------------------------------------------------------------------------------------------------------------------------------------------------------------------------------------------------------------------------------------	------------------------------------------------------------------------------------------------------------------------------------------------------------------------------------------------------------------------------------------------------------------------------------------------------------------------------------------------------------------------------------------------------------------------------------------------------------------------------------------------------------------------------------------------------------------------------------------------------------------------------	------------------------------------------------------------------------------------------------------------------------------------------------------------------	----------------------------------------------------------------------------------------------------------------------------------

		en nettoyant la zone affectée avec une brosse souple ou un coton-tige associé au bain de bouche à la gluconate de chlorhexidine 0,1%-0,2%, appliquer 2 fois/jour pendant une semaine en topique			
--	--	-------------------------------------------------------------------------------------------------------------------------------------------------------------------------------------------------	--	--	--

Tableau 11 - Directives de traitement pour l'intrusion des dents primaires


Les résultats favorables et défavorables comprennent certains, mais pas nécessairement tous, des suivants :

Intrusion	Recommandations radiographiques	Traitements	Suivi	Résultats favorables	Résultats défavorables
 <p>Découvertes cliniques : La dent est souvent déplacée par l'os en vestibulaire ou s'empîète sur le germe de la dent permanente</p>	<ul style="list-style-type: none"> • Une radiographie rétro-alvéolaire (utiliser un film/capteur de taille 0 et la technique parallèle) ou une radiographie occlusale (avec un film/capteur de taille 2) doit être réalisée à la première consultation pour les buts diagnostiques et à établir une référence • Quand l'apex est déplacé vers ou par l'os vestibulaire, le bout apical peut être vu et l'image de la dent apparaîtra plus courte (écrasée) par rapport à la dent controlatérale • Quand l'apex est déplacé vers le germe 	<ul style="list-style-type: none"> • la dent doit être laissée se repositionner spontanément, peu importe la direction du déplacement : <ul style="list-style-type: none"> ○ Amélioration spontanée de la position de la dent intruse souvent se produit dans 6 mois ○ Dans certains cas, cela peut prendre jusqu'à 1 an • Un renvoi rapide (sous quelques jours) à une équipe orientée en pédodontie qui a de l'expérience et de la compétence dans la gestion des trauma dentaires pédiatriques doit être organisé • Éducation du parent/patient : 	<ul style="list-style-type: none"> • Examen clinique à : <ul style="list-style-type: none"> ○ 1 semaine ○ 6-8 semaines ○ 6 mois ○ 1 an ○ Un suivi plus tard à l'âge de 6 ans est indiqué pour intrusion sévère à surveiller l'éruption de la dent permanente • Le suivi radiologique est indiqué seulement si les éléments cliniques suggèrent une pathologie (ex : signes de nécrose pulpaire et infection) • Les parents doivent être informer à surveiller pour tout résultat défavorable. 	<ul style="list-style-type: none"> • Asymptomatique • Cicatrisation pulpaire avec : <ul style="list-style-type: none"> ○ Couleur normale de la couronne ou rouge/gris transitoire ou décoloration jaune et oblitération du canal pulpaire ○ Absence de signe de nécrose pulpaire et infection • Édification radiculaire continue pour les dents immatures • Cicatrisation parodontale • Ré-éruption/Réalignement de la dent intruse • Pas de perturbation au développement et/ou à l'éruption du successeur permanent 	<ul style="list-style-type: none"> • Symptomatique • Signes de nécrose pulpaire et infection, comme : <ul style="list-style-type: none"> ○ Fistule, œdème gingival, abcès ou mobilité accentuée ○ Décoloration persistante grise foncée avec un ou plusieurs autres signes d'infection • Signes radiologiques de nécrose pulpaire et infection • Absence d'édification radiculaire continue pour les dents immatures • Ankylose

<ul style="list-style-type: none"> • La dent est quasi/complètement disparue dans son emplacement et peut être palpée en vestibulaire 	<p>de la dent permanente, le bout apical ne peut pas être visualisé et l'image de la dent apparaît plus longue</p>	<ul style="list-style-type: none"> ○ Faire attention en mangeant à ne pas traumatiser davantage la dent traumatisée mais en encourageant le retour à la fonction normale dès que possible • Favoriser la cicatrisation gingivale et prévenir l'accumulation de plaques par les parents en nettoyant la zone affectée avec une brosse souple ou un coton-tige associé au bain de bouche à la gluconate de chlorhexidine 0,1%-0,2%, appliquer 2 fois/jour pendant une semaine en topique 	<p>Si cela est noté, l'enfant a besoin de retourner au cabinet dentaire dès que possible. Quand les issues défavorables sont identifiées, le traitement est souvent requis</p> <ul style="list-style-type: none"> • Le traitement de suivi, qui nécessite souvent la compétence d'une équipe orientée en pédodontie, est en dehors de la portée de ces directives 		<ul style="list-style-type: none"> • Impact négatif sur le développement et/ou éruption du successeur permanent
------------------------------------------------------------------------------------------------------------------------------------------------------	--------------------------------------------------------------------------------------------------------------------	----------------------------------------------------------------------------------------------------------------------------------------------------------------------------------------------------------------------------------------------------------------------------------------------------------------------------------------------------------------------------------------------------------------------------------------------------------------------------------------------------------------	----------------------------------------------------------------------------------------------------------------------------------------------------------------------------------------------------------------------------------------------------------------------------------------------------------------------------------------------------------------------------------	--	--------------------------------------------------------------------------------------------------------------------------------

Tableau 12 - Directives de traitement pour l'expulsion des dents primaires

Les résultats favorables et défavorables comprennent certains, mais pas nécessairement tous, des suivants :

Expulsion	Recommandations radiographiques	Traitements	Suivi	Résultats favorables	Résultats défavorables
 <p>Découvertes cliniques : La dent est complètement en dehors de son alvéole</p> <ul style="list-style-type: none"> • La localisation de la dent perdue doit être explorée pendant l'historique du trauma et l'examen, surtout quand l'accident n'était pas témoigné par un adulte ou il y a eu une perte de connaissance • Bien que les dents expulsées sont très 	<ul style="list-style-type: none"> • Une radiographie rétro-alvéolaire (utiliser un film/capteur de taille 0 et la technique parallèle) ou une radiographie occlusale (avec un film/capteur de taille 2) doit être réalisée à la première consultation pour les buts diagnostiques et à établir une référence • La radiographie donnera une référence pour évaluer le développement de la dent permanente et pour déterminer si elle a été déplacée 	<ul style="list-style-type: none"> • Les dents primaires expulsées ne doivent pas être réimplantées • Éducation du parent/patient : <ul style="list-style-type: none"> ○ Faire attention en mangeant à ne pas traumatiser davantage la dent traumatisée mais en encourageant le retour à la fonction normale dès que possible • Favoriser la cicatrisation gingivale et prévenir l'accumulation de plaques par les parents en nettoyant la zone affectée avec une brosse souple ou un coton-tige associé au bain de bouche à la gluconate de 	<ul style="list-style-type: none"> • Examen clinique à : <ul style="list-style-type: none"> ○ 6-8 semaines ○ Un suivi plus tard à l'âge de 6 ans est indiqué pour intrusion sévère à surveiller l'éruption de la dent permanente • Le suivi radiologique est indiqué seulement si les éléments cliniques suggèrent une pathologie (ex : signes de nécrose pulpaire et infection) • Les parents doivent être informés à surveiller pour tout résultat défavorable. Si cela est noté, l'enfant a besoin de retourner au cabinet dentaire dès que possible. Quand les 	<ul style="list-style-type: none"> • Pas de signes de perturbation au développement et/ou à l'éruption du successeur permanent 	<ul style="list-style-type: none"> • Impact négatif sur le développement et/ou l'éruption du successeur permanent

<p>souvent perdues en dehors de la bouche, mais il y a un risque qu'elles peuvent être enfouies dans les tissus mous des lèvres, des joues or de la langue, poussées dans le nez, ingérées ou aspirées</p> <ul style="list-style-type: none"> • Si la dent expulsée n'est pas retrouvée, l'enfant doit être adressé pour évaluation médicale en salle d'urgence avec un examen plus poussé, surtout quand il y a des symptômes respiratoires 		<p>chlorhexidine 0,1%-0,2%, appliquer 2 fois/jour pendant une semaine en topique</p>	<p>issues défavorables sont identifiées, le traitement est souvent requis</p> <ul style="list-style-type: none"> • Le traitement de suivi, qui nécessite souvent la compétence d'une équipe orientée en pédodontie, est en dehors de la portée de ces directives 		
-------------------------------------------------------------------------------------------------------------------------------------------------------------------------------------------------------------------------------------------------------------------------------------------------------------------------------------------------------------------------------------------------------------------------------------------------------------	--	--------------------------------------------------------------------------------------	---------------------------------------------------------------------------------------------------------------------------------------------------------------------------------------------------------------------------------------------------------------------------------	--	--